Tumores Primitivos del Mediastino Anterior

Cátedra de cirugía II UHC nº 4
Facultad de Ciencias Médicas
Universidad Nacional de Córdoba

Basado en la publicación:

Primary Mediastinal Tumors.

Strollo, DC. Rosado de Christenson, M.y Jett, J. ***CHEST 1997; 112:511-22***

TUMORES MEDIASTINALES

- Incidencia 1/100.000

- 75% benignos en adultos
- Diversidad de lesiones
- Dificultad diagnóstica

MEDIASTINO
Anatomía

Es el espacio extrapleural que existe entre ambos pulmones.Sus limites son el istmo cervical por arriba , el diafragma por abajo , la columna y arcos costales por atrás y el esternón por delante.
Engloba por tanto normalmente :

- **corazón y grandes vasos**
- **hilios pulmonares**
- **timo**
- **traquea**
- **esófago**

DIVISION ANATOMICA DEL MEDIASTINO

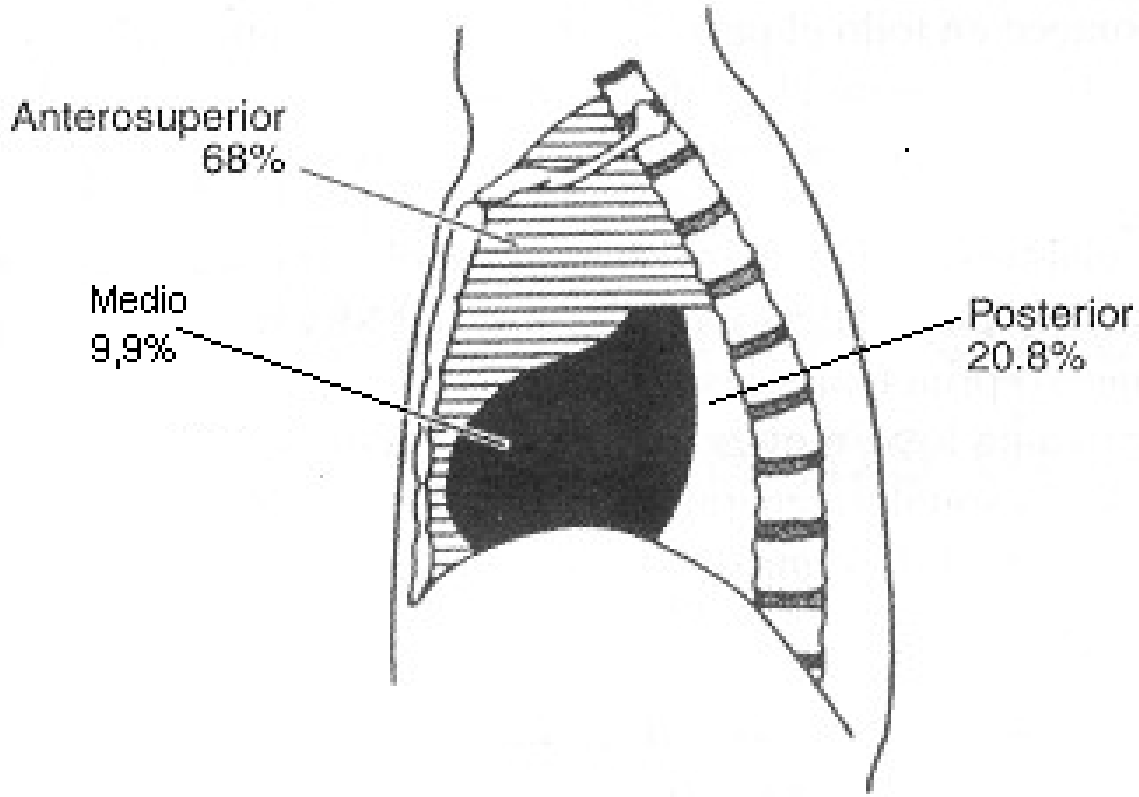

Distribución anatómica de los Tumores de Mediastino

DIVISION ANATOMICA DEL MEDIASTINO

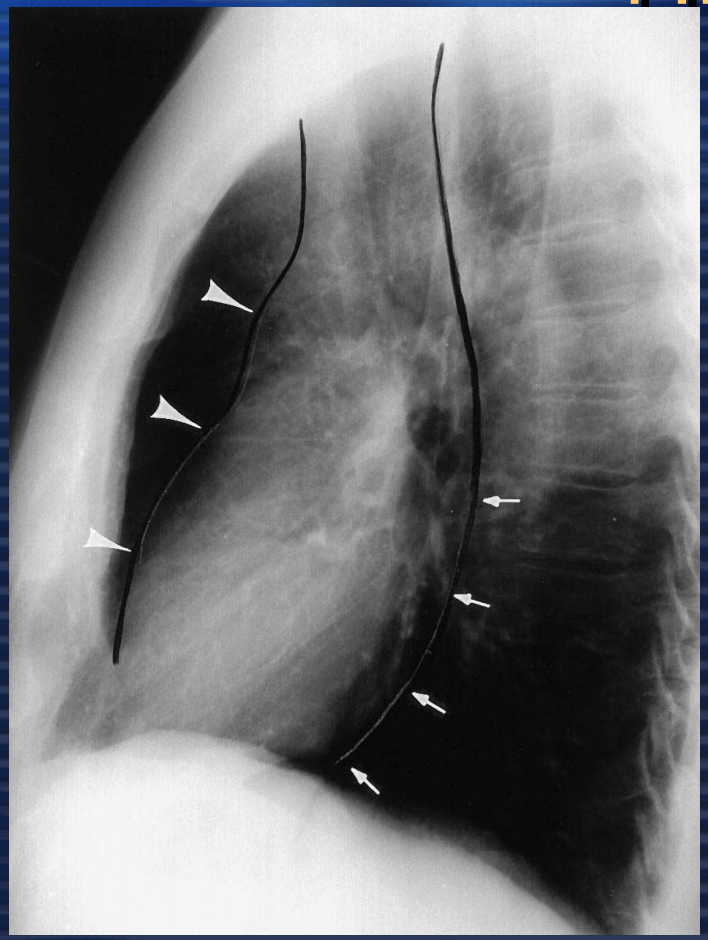

Radiografía Lateral de Tórax. Usando la Clasificación de Fraser y cols., El compartimento mediastinal anterior es definido como la región anterior a la línea, marcada con flechas que marca el borde anterior del corazón y los vasos braquiocefálicos. El mediastino medio y el posterior, son divididos por una línea , marcada por flechas ubicada a lo largo de la pared traqueal posterior y el borde posterior del corazón

Fraser RS, Paré. JAP, Fraser RG, et al. The normal chest. In: Fraser RS, Paré. JAP, Fraser RG, et al, eds. Synopsis of diseases of the chest. 2nd ed. Philadelphia: WB Saunders, 1994; 1-116

DIVISION ANATOMICA DEL MEDIASTINO

El mediastino anterior : la región posterior al esternón y anterior al corazón y a los vasos braquiocefálicos. Se extiende desde el ingreso al mediastino al diafragma y contiene el timo, grasa y ganglios linfáticos

El mediastino medio: el espacio que contiene el corazón y pericardio e incluye aorta ascendente y transversal, la vena cava, las arterias y venas pulmonares principales, tráquea, bronquios y linfo nódulos.

El compartimento mediastinal posterior es bordeado anteriormente por el corazón y la tráquea y se extiende posteriormente hasta el margen torácico vertebral incluyendo las goteras paravertebrales. Contiene la aorta descendente, el esófago, vena ázigos, ganglios autonómicos y nervios, el conducto torácico, ganglios y grasa.

CLASIFICACIÓN

Según topografía:

MEDIASTINO ANTERIOR (localización más frecuente de los tumores primarios)

- ✓TIMOMA
- ✓LINFOMAS
- ✓TUMORES DE CELULAS GERMINALES
- ✓TIROIDES
- ✓Otros: carcinoide, sarcomas, lipomas, fibromas

CLASIFICACIÓN

MEDIASTINO MEDIO

- ✓QUISTES DEL DESARROLLO
- ✓LINFOADENOPATÍAS

MEDIASTINO POSTERIOR

- ✓TUMORES NEUROGÉNICOS
- ✓LINFOMAS
- ✓FIBROSARCOMA

Frecuencia

- Aproximadamente dos tercios de todos los tumores del mediastino, son benignos.
- Mas del 75 % de los pacientes asintomáticos con tumores mediastinales tienen una lesión benigna, mientras que dos tercios de los pacientes sintomáticos con masa mediastinal tienen una neoplasia

Davis RD Jr, Newland Oldham H Jr, Sabiston DC Jr. Primary cysts and neoplasms of the mediastinum: recent changes in clinical presentation, methods of diagnosis, management and results. Ann Thorac Surg 1987; 44:229-37

Frecuencia

- 60% de las masas mediastinales están constituidas por tumores neurogénicos, quistes del desarrollo y timomas
- 25% linfomas y tumores de células germinales
- 15% otros: Tumores carcinoides, Tumores paratiroideos, T. tiroideos (incluye bocio sumergido)

TUMORES MEDIASTINALES
Presentación clínica

- Hallazgo incidental en radiografía de tórax en casi la mitad de los casos, en general benignos
- Síntomas locales
  - Dolor tóraxico
  - Sindrome Mediastinal
- Síntomas sistémicos
  - Fiebre, adelgazamiento

TUMORES TÍMICOS

No todo tumor de localización tímica es un timoma ni todo timoma se halla en localización timica (5-10% en cuello)

La histología previsible en esta localización es:

- **Timoma**
- **Carcinoma tímico**
- **Linfoma**
- **Tumores de células germinales**
- **Carcinoides**

TIMOMA

- Timomas son la causa más común y pueden ser localmente invasivos y asociados a síndromes paratímicos

Diferenciar de:

- Los carcinomas Tímicos y los carcinoides son neoplasias raras con propensión a la invasión local y a las metástasis distantes.
- Los timolipomas son tumores benignos.

TIMOMA

Proliferación neoplásica tímica de origen epitelial

2ª Neoplasia mediastinal (20% en adultos), primera causa en mediastino anterior.

Adultos, edad media (70% encima de 40 años)

Encapsulados, sólidos, polilobulados. Quísticos en 40%, con necrosis en 25%.

Lento crecimiento, metástasis infrecuentes.

Variedades histológicas:

- predominantemente epiteliales
- predominantemente linfocíticos
- mixtos

TIMOMA

- Hombres y mujeres son igualmente afectados
- Timomas son raros en niños y adolescentes
- La mayoría de los pacientes son asintomáticos
- Un tercio experimenta dolor torácico, tos, disnea y otros síntomas de compresión o invasión de estructuras vecinas

TIMOMA

- El 50 % de los pacientes sufre de síndromes paratímicos más comunmente, miastenia gravis, hipogammaglobulinemia, y aplasia pura de la serie roja.
- Miastenia gravis ocurre en aproximadamente 30 a 50% de los pacientes con timoma.
- En comparación solo el 15% de pacientes con miastenia gravis tiene timoma. Debido a esta asociación ante la sospecha clínica de timoma debería investigarse anticuerpo receptor sérico antiaceticolina para excluir miastenia previo a la cirugía aunque el paciente esté asintomático.

ESTADIFICACIÓN DE TIMOMAS

Según Masaoka (1981)

Estadio I: sin invasión macro ni microscópica

Estadio II: Invasión capsular

1) Invasión microscópica de la cápsula

2) Invasión macroscópica de la grasa pericapsular o de las pleuras tímicas

Estadio III: Invasión a órganos vecinos

Estadio IV: Invasión a distancia

Okumura M, Ohta M, Tateyama H, et al.: The World Health Organization histologic classification system reflects the oncologic behavior of thymoma: a clinical study of 273 patients. Cancer 94 (3): 624-32, 2002.

ESTADIFICACIÓN DE TIMOMAS

- 34% de los timomas independiéntemente de su tamaño, pueden invadir la cápsula y extenderse en la grasa mediastinal, pleura y pericardio, grandes vasos, aurícula derecha y pulmón
- La extensión subdiafragmática es rara
- Los ganglios linfáticos y las metástasis hematógenas son raras y pueden ocurrir en timomas invasivos o encapsulados.

Lewis JE, Wick MR, Scheithauer BW, et al. Thymoma: a clinicopathologic review. Cancer 1987; 60:2727-43

TIMOMA

- Presentación clínica
  - Asintomático (50%)
  - Síntomas locorregionales (compresión, invasión)
  - Síndromes paratímicos (70%)
    - miastenia gravis 40%
    - aplasia de serie roja 5%
    - Hipogamaglobulinemia
    - Otros: Lupus Eritematoso Sistémico
      Addison
      Dermatomiositis
      Polimiositis
      Artritis reumatoidea
      Esclerosis Sistémica

- Tumor de mediastino anterosuperior
- Sindrome paratímico
- Ausencia de adenopatías

Diagnóstico clínico

TIMOMA

TIMOMA: DIAGNÓSTICO POR IMÁGENES

- Radiológicamente, timoma es una bien definida masa redondeada o lobulada en mediastino anterosuperior, que se origina de uno de los lóbulos tímicos y crece hacia un lado de la línea media
- En la TAC, un timoma encapsulado es una masa de tejido blando homogéneo o heterogeneo, dependiendo de la presencia de hemorragia, necrosis o cavitación quística.

TIMOMA: DIAGNÓSTICO POR IMÁGENES

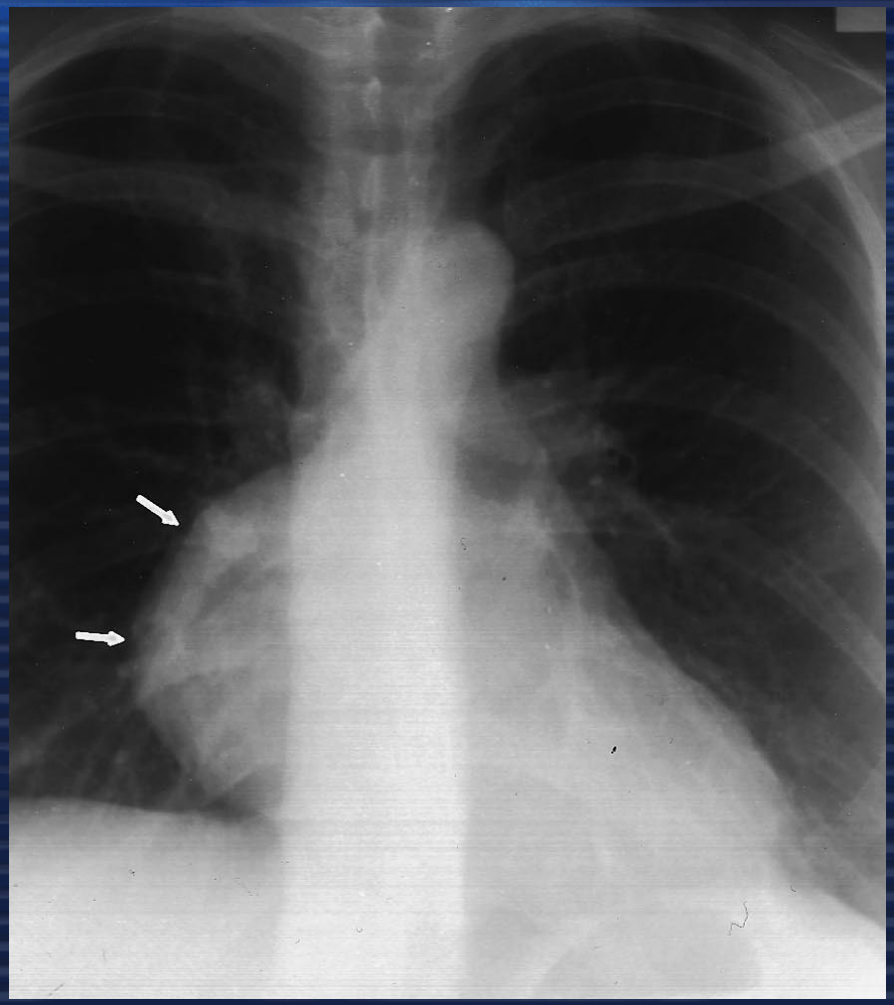

Rx frente

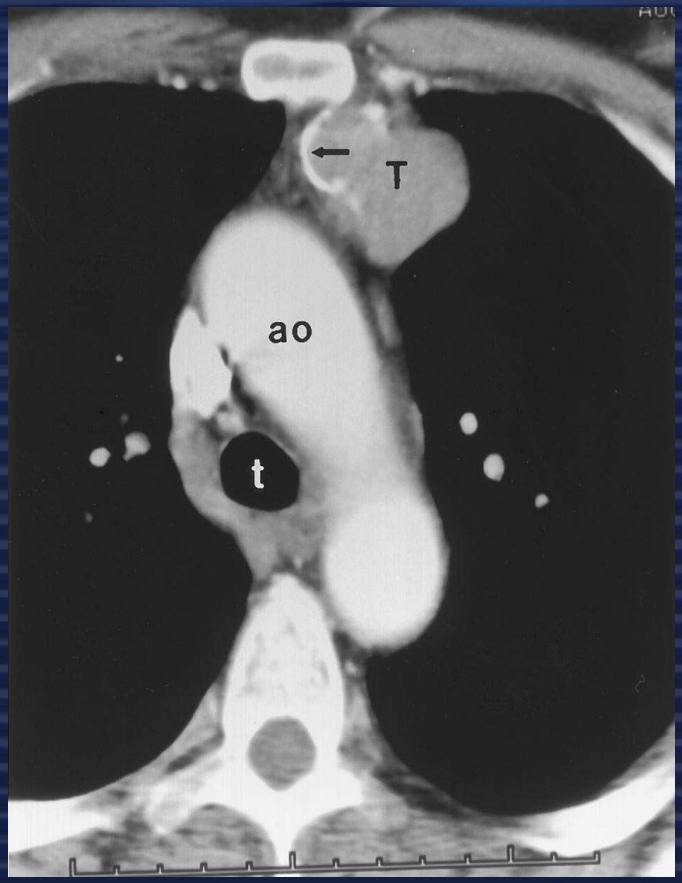

TAC

TIMOMA
Tratamiento

- Curativo: exéresis completa con preservación de la indemnidad capsular
- Procedimientos biópsicos preoperatorios nunca de rutina
- Tumor clínica e imagenológicamente resecable en pte. sin contraindicación quirúrgica: exéresis quirúrgica de entrada
- Estadios II en adelante tto. codyuvante

TIMOMA

- PRONOSTICO:
  - MALIGNIDAD: se define por la invasión capsular y no por el tipo histológico
  - Predictores Evolutivos
    - Invasión
    - Tipo histológico
    - Estadío

CARCINOMA TÍMICO

- Es un grupo heterogéneo de neoplasias epiteliales agresivas que tienen una fuerte propensión a la invasión local y a dar metástasis a distancia
- Tipos histológicos más comunes: carcinoma de células escamosas linfoepitelioma simil carcinoma
- Usualmente hombres con promedio de edad de 46 años

CARCINOMA TÍMICO

- Diagnóstico Diferencial: tumor primario oculto de pulmón, metastásico en timo
- El carcinoma tímico es localmente invasor y a diferencia del timoma, frecuéntemente metastatiza a los ganglios regionales y a sitios distantes
- Radiológicamente el carcinoma tímico se visualiza como una masa mediastinal anterior, grande, poco definida y frecuentemente asociada a derrame pleural y pericárdico. Los implantes pleurales no son comunes.
- Como el timoma puede exhibir cambios quísticos.
- La terapéutica y el pronóstico dependen de la histología y el estadío tumoral. La completa escisión sería la opción de elección.

Suster S, Rosai J. Thymic carcinoma: a clinicopathologic study of 60 cases. Cancer 1991; 67:1025-32

Tumor carcinoide

Es una rara neoplasia, representa el 2% de los tumores tímicos

Presentación: 5ª década de la vida, sexo masculino

Origen celulas neuroendócrinas: histológicamente idéntico a carcinoides de otros sitios

Tubo digestivo (apéndice, ileon y recto), páncreas y bronquios

TIMO: localización rara

25% conforma una Neoplasia Endocrina Múltiple MEN

Aproximadamente 25% de los pacientes tienen anormalidades endócrinas

Comúnmente síndrome de cushing debido a ACTH Ectópica u otras manifestaciones de NEM

No encapsulados

Inmuno Histoquímica: enolasa (+)

CARCINOIDE TÍMICO

Presentación clínica

- ⇨15% asintomático
- ⇨Evolución insidiosa. Media de evolución hasta el diagnóstico: 4 – 5 años.
- ⇨Síntomas mediastinales
- ⇨Síntomas sistémicos:
  - síndrome carcinoide: rubefacción, diarrea, cardiopatía valvular
  - S. Cushing
  - hiperparatiroidismo

De rara presentación

CARCINOIDE TÍMICO

Se reportan en el 73% de los casos:

- Ganglios linfáticos regionales
- metástasis a distancia incluyendo metástasis osteoblásticas en hueso

Se manifiesta como una masa mediastinal anterior, lobulada e invasiva con áreas de hemorragia y necrosis; calcificaciones puntiformes o distróficas que realzan a la TAC pueden ser vistas.

DIAGNOSTICO de T. CARCINOIDE

IMAGENOLOGICO:

Rx., TAC de Tórax, ecografía abdominal, IRM, PET, otros estudios).

DOSIFICACION DE METABOLITOS:

acido 5 hidroxi indolacético en orina 24 hs (100% especificidad)

serotonina en sangre

Tumor carcinoide
Tratamiento

- TRATAMIENTO:
  - Sintomático (sind. Carcinoide)
    - Antihistamínicos
    - Octreotide
  - Específico
    - Ideal: exéresis completa y tto. adyuvante
    - Octeotride: reducción de masa tumoral.
    - La extensión local o a nódulos regionales y las Mtts. Distantes han sido tratadas con quimio y radioterapia pero este tumor es resistente a estas modalidades

TUMOR CARCINOIDE
PRONÓSTICO

- DISEMINACIÓN HEMATOGENA
  - 30% AL MOMENTO DE CONSULTA
  - 60% SECUNDARISMO GANGLIONAR EN CIRUGÍA
  - Riesgo de metástasis – tamaño tumoral
    - < 1 cm <2% >2 cm, casi 100%

TIMOLIPOMA

- Es una rara neoplasia benigna de lento crecimiento que afecta hombres y mujeres por igual
- En un amplio rango de edades con una media de 27 años
- La mitad de los pacientes son asintomáticos
- Es una gran masa blanda encapsulada compuesta por células adiposas maduras y tejido tímico
- Pueden llegar a pesar hasta 2 Kg
- Radiológicamente, el timolipoma es una gran masa anterior, que puede sumergirse en el mediastino ánteroinferior y ocupar uno o los dos hemitórax
- Puede confundirse con cardiomegalia o elevación diafragmática
- La RMN demuestra la combinación de grasa y tejido blando.
- La escisión quirúrgica es curativa.

QUISTES TÍMICOS NO NEOPLÁSICOS

Son raros y representan aproximádamente 3% de todas las masas mediastinales anteriores

Etiología controversial

Congénitos

Adquiridos → inflamación

→ seminoma

Los quistes tímicos congénitos, se piensa que son remanentes del conducto timofaríngeo y pueden ser hallados a lo largo del curso embriológico del timo en su migración desde el cuello al mediastino anterior.

QUISTES TÍMICOS INFLAMATORIOS

Su origen es menos claro.
Probáblemente se originen de parénquima tímico inflamado y dilatación quística secundaria de estructuras derivadas de epitelio
Y contienen áreas de inflamación y fibrosis.
Ocurren generalmente en Adultos asintomáticos

QUISTES TÍMICOS CONGÉNITOS

Aproximadamente 50%
de los quistes congénitos son descubiertos incidentalmente en las primeras dos décadas de vida
La mayoríade los quistes congénitos miden < 6 cm, son redondos, uniloculados o multiloculados y tienen paredes finas sin cambios inflamatorios

QUISTES TÍMICOS ASOCIADOS CON NEOPLASIA

Los quistes tímicos asociados con neoplasia son más usualmente causantes de síntomas

QUISTES TÍMICOS ADQUIRIDOS

tamaño de
7 a 17 cm

Usualmente
multiloculados
De pared de
grosor variable

Escisión quirúrgica
es la terapia de
elección, las
lesiones
adquiridas
pueden recurrir

Radiológicamente los
quistes tímicos son
masas mediastinales
bien circunscriptas
uniloculadas o
multiloculadas
Con baja atenuación
y calcificaciones en
pared

Quistes inflamatorios
pueden tener rasgos
micro y macroscópicos
idénticos a los
neoplásicos, el completo
espécimen debe ser
examinado para excluir
neoplasia

TUMORES DE CÉLULAS GERMINALES

- Teratomas, seminomas y tumores no seminomatosos son un heterogeneos grupo de neoplasias benignas y malignas que se originarían de células germinales primitivas, colocadas en un sitio erróneo, el mediastino durante la temprana embriogénesis.
- El mediastino anterior especialmente el anterosuperior es el más común sitio primario extragonadal
- Los tumores de células germinales mediastinales representan el 10 al 15% de los tumores mediastinales anteriores en el adulto y son histológicamente idénticos a su contraparte gonadal.

TUMORES DE CÉLULAS GERMINALES

- Los pacientes son generalmente adultos jóvenes con edad promedio de 27 años
- Mientras los teratomas maduros ocurren con una frecuencia aproximádamente igual en hombres y mujeres, 90% de los tumores malignos de células germinales, ocurren en hombres.
- Cuando un tumor de células germinales es diagnosticado, una neoplasia primaria gonadal debe ser excluida (aunque raramente metastatizan solamente como metástasis única en el mediastino anterior).
- Evaluación Serológica de alfa-fetoproteina (AFP) y beta gonadotrofina coriónica humana (BHCG) es útil

TERATOMAS MEDIASTINALES
Anatomía Patológica

El teratoma maduro es una masa encapsulada, con áreas quísticas y sólidas, puede contener dientes, piel y pelos (derivados ectodérmicos). Cartílagos y huesos (derivados mesodérmicos); y/o Tejidos bronquiales, intestinal o pancreático (derivados endodérmicos)

A la sección pude fluir líquido de alto contenido lipídico.

Teratomas Mediastinales

ANATOMÍA PATOLÓGICA

Los Teratomas son los más comunes tumores de células germinales del mediastino

Están compuestos por células que se originan en más de una de las 3 capas de células germinales primitivas y son extrañas al sitio anatómico en el cual ocurren

La gran mayoría son teratomas maduros, bien diferenciados y benignos.

Raramente tienen tejidos fetales, en caso de tenerlos se clasifican como inmaduros, de buen pronóstico en niños, pero pueden recidivar o metastatizar

Teratomas Mediastinales

- Rararamente un teratoma maduro tiene focos de carcinoma, sarcoma o tumor de células germinales, cuando esto ocurre se los denomina teratoma maligno o teratocarcinoma
- Los teratomas maduros representan aproximadamente 60 a 70% de los tumores de células germinales mediastinales
- Ocurren más frecuentemente en niños y adultos jóvenes, sin diferencia por sexo
- Usualmente son asintomáticos. Pero grandes tumores pueden causar dolor torácico, disnea, tos y otros síntomas

Teratomas Mediastinales Síntomas

- Usualmente son asintomáticos. Pero grandes tumores pueden causar dolor torácico, disnea, tos y otros síntomas.
- Enzimas digestivas secretadas por mucosa intestinal y tejido pancreático, pueden precipitar una ruptura en los bronquios, pleura, pericardio o pulmón
- Expectoración de pelos (tricoptisis), se describe por la ruptura de un teratoma mediastinal

Teratomas Mediastinales IMAGENES

Radiológicamente: masa redondeada, lobulada, definida en mediastino anterior, generalmente protruye a un lado de la línea media y pueden alcanzar gran tamaño. En Rx tórax, 26% presentan calcificaciónes y ráramente puede reconocerse hueso o díente.

TAC: Típicamente tumores quísticos multiloculares, pared de grosor variable.

Teratomas Mediastinales

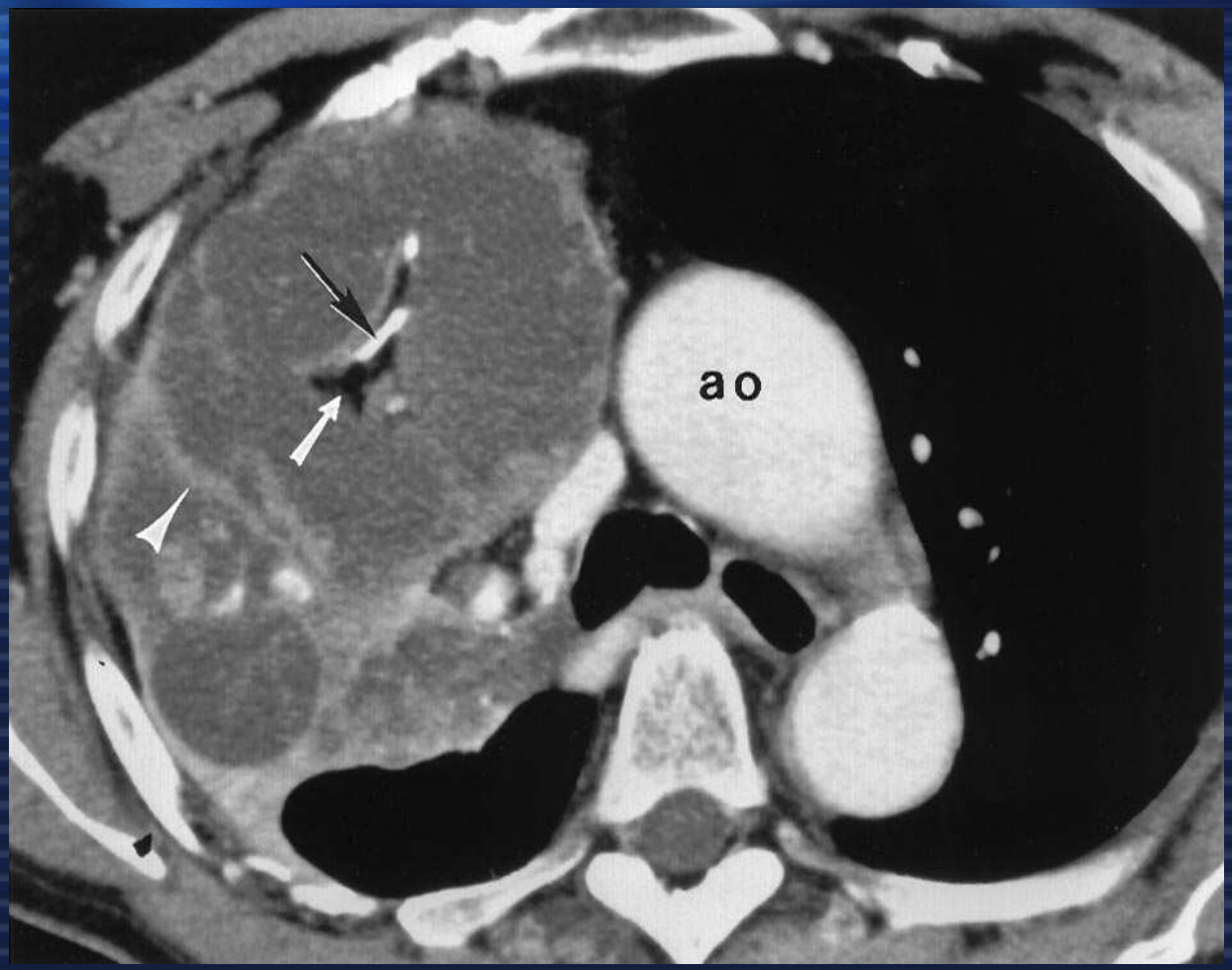

Tac de Tórax con contraste. Gran teratoma maduro incidentalmente descubierto. Tumor multiquístico con moderado realce por septos, (punta de flecha), contiene grasa (flecha blanca) y calcificación (flecha negra). ao (aorta)

Teratomas Mediastinales

La escisión quirúrgica, si el estado del paciente lo permite, es curativa.

Seminoma Mediastinal

- Representa 40% de los tumores malignos de células germinales, de histología simple
- Los hombres en la 3ª o 4ª década de vida, son más comunmente afectados y usualmente son asintomáticos.
- 10% de los pacientes con seminoma puro pueden tener beta gonadotrofina coriónica elevada, pero no elevan los niveles de Alfa Feto Proteína
- Rx: Se manifiesta como masa mediastinal anterior voluminosa, lobulada, homogénea, que poco frecuéntemente invade estructuras vecinas, pero puede metastatizar a ganglios regionales y a hueso. Las calcificaciones son raras.

Seminoma Mediastinal

EL TRATAMIENTO ES ALGO CONTROVERSIAL

- Los Seminomas Mediastinales son altamente sensibles a la radiación y a la quimioterapia sistémica

CIRUGÍA

- Los tumores localizados pequeños pueden ser tratados por resección seguida por radioterapia.

RADIOQUIMIOTERAPIA

- En pacientes con enfermedad localmente avanzada el tratamiento preferido es quimioterapia sistémica, seguida de cirugía de alguna enfermedad residual, si existiese.

- La terapéutica suele ser curativa en la mayoría de los pacientes. La sobrevida a largo plazo es lograda en 60 a 80 % de los pacientes.

Tumores Mediastinales No Seminomatosos de Células Germinales Malignas

Incluyen:

Carcinoma de Células Embrionarias

Tumor del sinus endodérmico

Tumores Mixtos de Células Germinales Compuestos de Múltiples Rasgos histológicos

Coriocarcinoma

Habitualmente causan síntomas en adultos jóvenes LDH y marcadores serológicos como AFP y b-HCG son frecuentemente positivos

Tumores Mediastinales No Seminomatosos de Células Germinales Malignas

Están asociados con neoplasias hematológicas y aproximadamente 20 % de los pacientes tienen síndrome de Klinefelter

Nichols CR, Roth BJ, Heerema N, et al. Hematologic neoplasia associated with primary mediastinal germ-cell tumors. N Engl J Med 1990; 322:1425-29

Dexeus FH, Logothetis CJ, Chong C, et al. Genetic abnormalities in men with germ cell tumors. J Urol 1988; 140:80-84

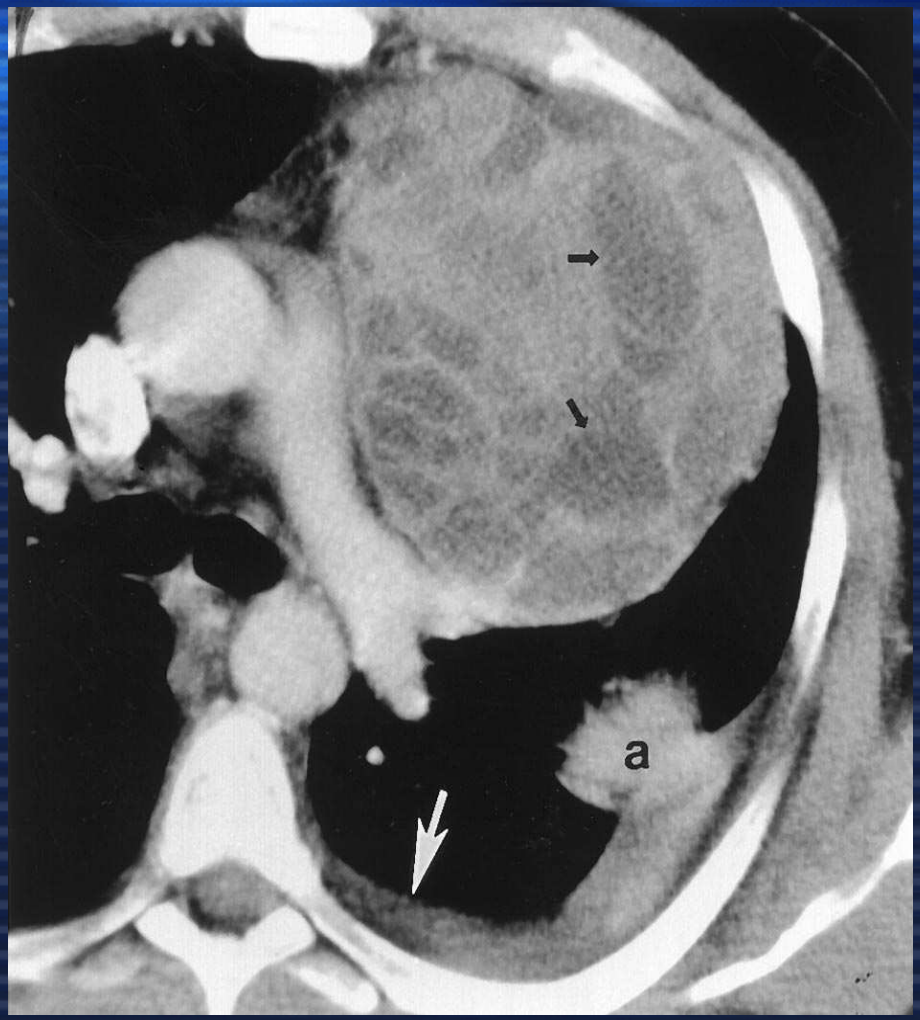

TAC de tórax sin contraste. A nivel de carina, en hemitórax izquierdo, un tumor mixto de células germinales malignas tiene múltiples áreas quísticas (flechas negras) y realce heterogeneo. Está asociado con derrame pleural (flecha blanca) y atelectasia subsegmentaria (a).

Tumores Mediastinales No Seminomatosos de Células Germinales Malignas

- Radiológicamente son masas mediastinales anteriores, grandes, irregulares, con áreas heterogéneas por necrosis central, hemorragia o formación quística
- Puede presentar invasión de estructuras adyacentes , incluida pared torácica y metástasis a ganglios regionales y a sitios distantes
- La invasión de pleura y pericardio hacen comunes los derrames.
- Tratamiento: quimioterapia y eventual cirugía de masa tumoral residual.

Linfangioma mediastinal o Higroma Quístico

Es una proliferación benigna de vasos y sacos linfáticos que puede crecer en forma infiltrativa.

Etiología controversial:

- Lesión del desarrollo?
- Hamartoma?
- Neoplasia?

Típicamente es un tumor de niños muy jóvenes , 50 % están presentes al nacimiento y 90 % son descubiertos antes de los 2 años de edad.

Linfangioma mediastinal o Higroma Quístico

95 % compromete cuello o axila y 10 % se extiende en mediastino ánterosuperior y menos frecuentemente a otros compartimentos mediastinales.

Muy raramente los linfangiomas se presentan en adultos o como linfangiomatosis.

Radiológicamente, son masas redondas o polilobuladas, multiquísticas y pueden infiltrar los tejidos, alcanzando en ocasiones gran tamaño, rodeando o desplazando estructuras mediastinales.

Los quistes representan grandes espacios vasculares variando de 1 mm, hasta varios cm.

Linfangioma mediastinal o Higroma Quístico

Tratamiento: Quirúrgico.

Debido a su tendencia a la infiltración tisular, la completa resección quirúrgica de los linfangiomas puede ser dificil y la vigilancia es necesaria para detectar tempránamente recurrencias

Bocio Mediastinal o Sumergido "Bocio Plongeant"

- Mientras que el bocio mediastinal representa menos del 10% de las masas mediastinales en las series quirúrgicas
- 20 % de los bocios cervicales descienden al tórax, usualmente en el mediastino anterosuperior izquierdo
- Bocios primarios intratorácicos, sin componente cervical, son muy raros
- Raramente contienen focos de malignidad
- Ocurren más comúnmente en mujeres asintomáticas con bocio cervical palpable.
- Ocasionalmente algunas pacientes tienen síntomás de compresión o dolor.

Bocio Mediastinal o Sumergido "Bocio Plongeant"

Radiológicamente: el bocio mediastinal es un tumor encapsulado, lobulado y heterogéneo.

El rasgo diagnóstico es la continuidad entre los componentes cervical y torácico.

La TAC de tórax refleja hemorragia y formación quística, existen calcificaciones en forma de anillos.

Con la inyección de contraste EV el bocio frecuéntemente demuestra sostenido realce

Las imágenes por escintigrafía o cámara gamma con ^{131}I o ^{123}I pueden ser diagnósticas, cuando tejido tiroideo funcionante está presente.

Tratamiento quirúrgico por vía cervical y excepcionalmente pueden requerir esternotomía

Bocio Mediastinal o Sumergido "Bocio Plongeant"

- Radiografía de tórax posteroanterior
- Un bocio intratorácico se extiende desde el lóbulo tiroideo izquierdo , bilateralmente al mediastino superior y desplaza la tráquea a la derecha (asterisco)

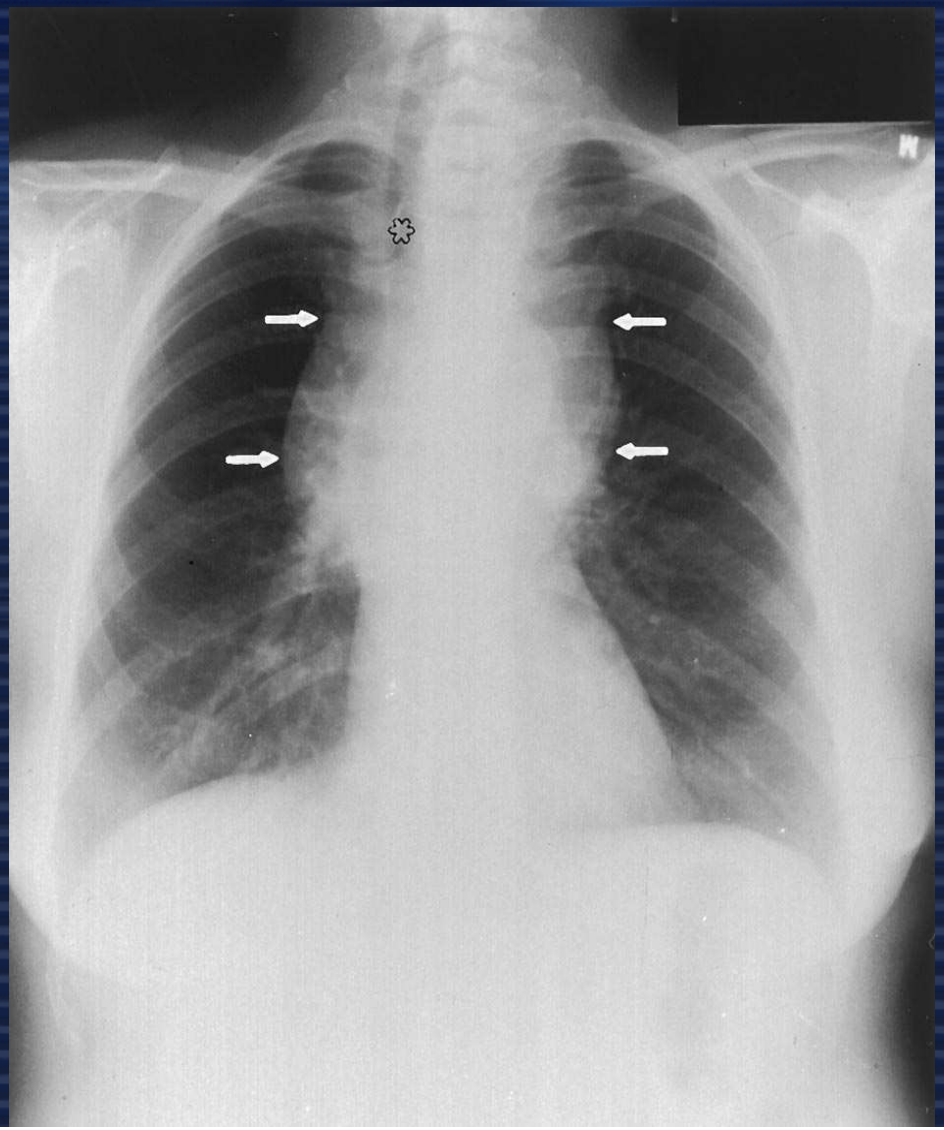

Adenoma Paratiroideo Mediastinal

Los adenomas paratiroideos son neoplasias benignas que ocurren más frecuéntemente en el cuello

10 % de los tumores son ectópicos y de estos la mitad ocurren en mediastino anterior, cerca o dentro del timo, debido a un origen embriológico común, del tercero y cuarto arco branquial

Adenoma Paratiroideo Mediastinal

- Son más comúnmente afectadas las mujeres mayores, presentan síntomas signos y de hiperparatiroidismo que persisten después de haber sido tratadas por paratiroidectomía cervical.
- Patología: Los adenomas paratiroideos
- mediastinales son idénticos a los adenomas paratiroideos cervicales.
- Son encapsulados redondos y usualmente su medida es de 3 cm

Adenoma Paratiroideo Mediastinal

- Debido a su tamaño pequeño, raramente son detectados en las radiografías de tórax En las TAC de tórax sin contraste pueden parecer un nódulo linfático y solo un 25 % se demuestra perceptivo al realce después de contraste EV
- Los adenomas parairoideos pueden ávidamente tomar ^{99m}Tc y Cloruro de Talio (^{201} TI)
- Para localizar los adenomas paratiroideos se utiliza ^{99}Tc sestamibi

Adenoma Paratiroideo Mediastinal

- En la Resonancia Magnética Nuclear, los adenomas paratiroideos tienen un incremento en la intensidad de la señal en T2 y con contraste de gadolinio en T1
- Del 50 al 75% de las glándulas paratiroides en pacientes con persistente o recurrente hiperparatiroidismo pueden ser detectadas con RMN

Tumores Primitivos del Mediastino Anterior

- En resumen, se ha realizado un estudio de la clínica, estudios complementarios, patología y tratamiento de los siguientes tumores que se presentan en el mediastino anterior:
- Timoma
- Carcinoma tímico
- Tumor carcinoide
- Timolipoma
- Quistes tímicos no neoplásicos **congénitos y adquiridos**
- Tumores de células germinales
  - **Teratomas mediastinales**
  - **Seminomas**
  - **Tumores mediastinales no seminomatosos de células germinales malignas**
- Linfangioma mediastinal o Higroma quístico
- Bocio sumergido
- Adenoma paratiroideo mediastinal

CONCLUSIONES 1

- Muchas masas mediastinales anteriores son descubiertas sin proponérselo en Rx de tórax obtenidas por otras razones
- Algunos pacientes consultan por síntomas vagos de orígen torácico, o por síntomas y signos de invasión o compresión mediastinal.

CONCLUSIONES 2

Los tumores primarios más comunes del mediastino anterior son:

- Timoma
- Teratoma
- Bocio subesternal
- Linfoma
- Todas las otras lesiones son extremádamente raras

CONCLUSIONES 3

- Los pacientes con masas mediastinales anteriores deben ser evaluados preoperatoriamente por miastenia gravis que puede resultar en falla respiratoria en el postoperatorio.
- La palpación cervical debe ser realizada para excluir la extensión mediastinal de un bocio cervical y detectar una posible linfadenopatía oculta generalizada

CONCLUSIONES 4

Se realiza inicialmente Rx Tórax

Luego TAC de tórax, que es útil para descartar causas vasculares y algunas causas benignas de ensanchamiento mediastinal, tal como la lipomatosis

Además, con la TAC, diagnósticos confiables de lesiones tales como teratoma maduro y bocio mediastinal pueden ser logrados, así como la evaluación de estructuras adyacentes.

CONCLUSIONES 5

Además del laboratorio básico, la evaluación serológica para detección de los anticuerpos receptores antiacetilcolina, AFP y b-HCG deben ser realizados para detectar miastenia gravis y tumores no seminomatosos de células germinales malignas, respectivamente.

CONCLUSIONES 6

- Los pacientes con masas mediastinales y quistes, usualmente serían sometidos a cirugía
- La presencia de linfadenopatía en el caso de linfoma o enfermedad metastásica, o AFP o b-HCG positivas deberían requerir una pronta obtención de biopsia seguida de consulta al oncólogo y quimio o radioterapia cuando es apropiado.
- La resección de tumor residual, podría seguir en algunos casos.

BIBLIOGRAFÍA

Arnault V, Beaulieu A, Lifante JC, Sitges Serra A, Sebag F, Mathonnet M, Hamy A, Meurisse M, Carnaille B, Kraimps JL. Multicenter study of 19 aortopulmonary window parathyroid tumors: the challenge of embryologic origin. World J Surg. 2010 Sep;34(9):2211-6

Davis RD Jr, Newland Oldham H Jr, Sabiston DC Jr. Primary cysts and neoplasms of the mediastinum: recent changes in clinical presentation, methods of diagnosis, management and results. Ann Thorac Surg 1987; 44:229-37

Dexeus FH, Logothetis CJ, Chong C, et al. Genetic abnormalities in men with germ cell tumors. J Urol 1988; 140:80-84

Esme H, Eren S, Sezer M, Solak O. Primary mediastinal cysts: clinical evaluation and surgical results of 32 cases. Tex Heart Inst J. 2011;38(4):371-4.

Fraser RS, Paré. JAP, Fraser RG, et al. The normal chest. In: Fraser RS, Paré. JAP, Fraser RG, et al, eds. Synopsis of diseases of the chest. 2nd ed. Philadelphia: WB Saunders, 1994; 1-116

Hutchinson CB, Wang E. Primary mediastinal (thymic) large B-cell lymphoma: a short review with brief discussion of mediastinal gray zone lymphoma.Arch Pathol Lab Med. 2011 Mar;135(3):394-8.

Nichols CR, Roth BJ, Heerema N, et al. Hematologic neoplasia associated with primary mediastinal germ-cell tumors. N Engl J Med 1990; 322:1425-29

Saad E, Luciani W, Cortijo R, Saubidet G. Tumores del mediastino anterior. Rev Argent Cirug 1994;67:93-101.

Saad E, Apestegui C, Luciani W, Dubrovsky A. Miastenia Grave -timectomia. A propósito de 12 observaciones. Rev Argent Cirug 1983;

Strollo, DC. Rosado de Christenson, M.y Jett, J. Primary Mediastinal Tumors. CHEST 1997; 112:511-22

Suster S, Rosai J. Thymic carcinoma: a clinicopathologic study of 60 cases. Cancer 1991; 67:1025-32

Tagawa T, Kometani T, Yamazaki K, Okamoto T, Wataya H, Seto T, Fukuyama S, Osoegawa A, Hirai F, Sugio K, Ichinose Y. Prognosis and therapeutic response according to the World Health Organization histological classification in advanced thymoma. Surg Today. 2011 Dec;41(12):1599-604.

Taro Oshikiri, Toshiaki Morikawa, Eisei Jinushi, Yoshikazu Kawakami, and Hiroyuki Katoh Five Cases of Lymphangioma of the Mediastinum in Adult Ann Thorac Cardiovasc Surg Vol. 7, No. 2 (2001)