Tumores del Mediastino Medio y Posterior

Profesor Dr. Anatole L. Bender
Cátedra de cirugía II UHC nº 4
Facultad de Ciencias Médicas
Universidad Nacional de Córdoba

Basado en la publicación:

Primary Mediastinal Tumors. De: *Strollo, DC., Rosado de Christenson, M.L., Jett, J.* ***CHEST 1997; 112:1344-57***

TUMORES MEDIASTINALES MEDIOS Y POSTERIORES

Tumores de los ganglios simpáticos incluyen ganglioneuroma benigno y al maligno ganglioneuroblastoma y neuroblastoma

El meningocele torácico lateral es causa rara de masa mediastinal posterior

Linfoma puede comprometer el mediastino anterior, medio y posterior, frecuéntemente como una adenopatía o como una masa considerable.

Linfomas, quistes mediastinales y neoplasias neurogénicas son los tumores primarios más comunes del mediastino medio y posterior

Los quistes del intestino anterior son quistes congénitos comunes y frecuéntemente se originan en el mediastino medio.

Schwannomas y neurofibromas son neoplasias benignas de los nervios periféricos y representan los tumores neurogénicos mediastinales más comunes, raramente degeneran en tumores malignos de las vainas nerviosas.

Los quistes pericárdicos son raros

Linfomas Primarios Mediastinales

El Linfoma es uno de los tumores mediastinales más comunes y se puede manifestar como una lesión primaria mediastinal o más frecuentemente como una enfermedad diseminada.

La enfermedad de Hodgkin (HD) y los linfomas no Hodgkin (NHL) son entidades que pueden tener rasgos superpuestos. Ambos pueden afectar el mediastino aunque es infrecuente para uno u otro estar limitados solo a este, al tiempo del diagnóstico.

Linfomas Primarios Mediastinales

- La enfermedad de Hodgkin representa solo 25 a 30 % de todos los casos de linfoma, sin embargo 50 a 70 % de los pacientes con linfoma periférico y compromiso mediastinal tienen enfermedad de Hodgkin mientras que 15 al 25 % tienen Linfoma no Hodgkin.
- La enfermedad de Hodgkin es el linfoma mediastinal más común
- Y el subtipo más común es la esclerosis nodular, que tiene predilección por el mediastino anterior, especialmente el timo

Linfomas Primarios Mediastinales

Los otros tipos celulares de Hodgkin usualmente afectan los ganglios linfáticos mediastinales antes que el timo y típicamente no se manifiestan como una masa primaria mediastinal

Dos importantes variantes de linfomas no Hodgkin, el linfoma de grandes células B y el linfoma linfoblástico también, primariamente comprometen el mediastino anterior

Linfoma de Hodgkin

- Clínicamente los pacientes con HD (Hodgkin´s Disease) exhiben una distribución etárea bimodal con un pico de incidencia en la adolescencia y la temprana adultez y un segundo pico después de los 50 años
- Los pacientes con compromiso mediastinal son más jóvenes que aquellos sin enfermedad mediastinal
- Mientras que Hodgkin afecta por igual a hombres y mujeres, la esclerosis nodular es dos veces más frecuente en mujeres, pero el compromiso tímico es más común en el hombre.

Linfoma de Hodgkin

Los pacientes con Hodgkin (HD) típicamente se presentan con linfadenopatía cervical o supraclavicular, 20 a 30 % presenta fiebre, sudoración nocturna y/o pérdida de peso

La mayoría de los linfomas mediastinales no causan síntomas y son descubiertos incidentalmente en radiografías de tórax, pero algunos pacientes pueden experimentar dolor torácico, tos o respiración ruidosa o cierto grado de disnea o disfagia debido a invasión o masa.

Linfoma de Hodgkin

El Síndrome de Vena Cava Superior (SVC) y la invasión de la pared torácica son poco comunes.

La mayoría de los pacientes con HD presentan enfermedad localizada por encima del diafragma y 5 al 10 % tienen enfermedad extraganglionar

Bragg DG, Colby TV, Ward JH. New concepts in the non-Hodgkin lymphomas: radiologic implications. Radiology 1986; 159:289-330

Linfoma de Hodgkin

Anatomía patológica (HD): Gran reacción inflamatoria dentro de un estroma fibrótico y el diagnóstico se establece por el reconocimiento de células de Reed-Sternberg.

Esclerosis Nodular (HD) exhibe bandas densas fibróticas que subdividen el tejido linfoide anormal en los ganglios.

La HD puede manifestarse como un conglomerado ganglios de tamaño aumentado o una protuberante masa de tejidos blandos y puede exhibir necrosis y hemorragia.

Linfoma de Hodgkin

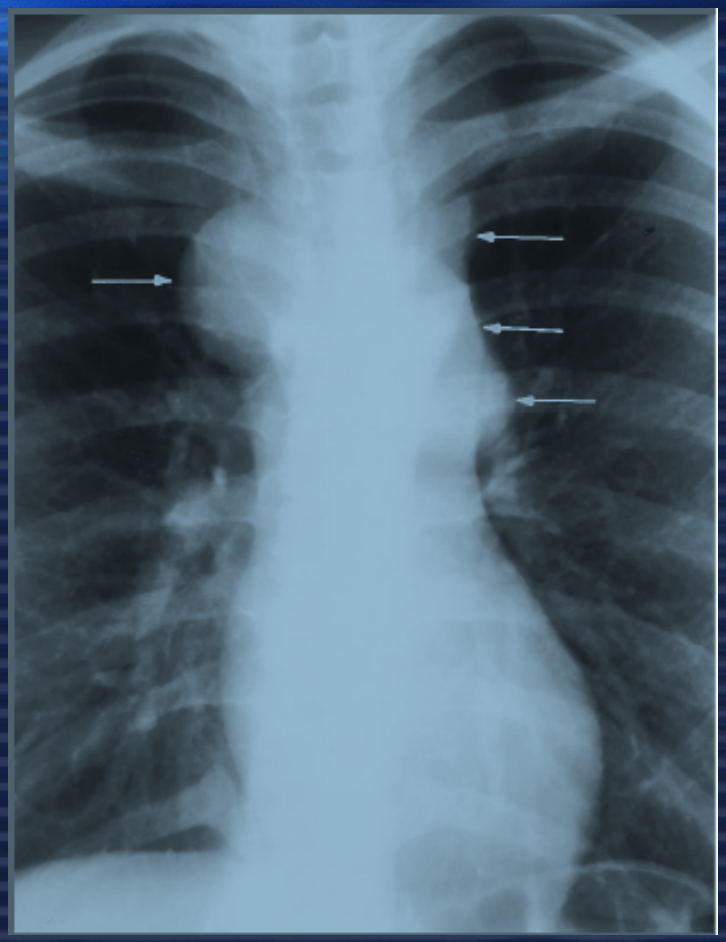

- Rx tórax a nivel del arco aórtico una masa asimétrica lobulada paratraqueal, señalado con flechas, existe también un aumento de tamaño del timo

Linfoma de Hodgkin

67 al 76%de los pacientes con HD tienen una Rx tórax anormal y 90 % de ellos tienen enfermedad nodal bilateral asimétrica.

HD en su forma de Esclerosis Nodular se puede manifestar como una discreta masa lobulada en mediastino anterior y superior. La visualización de adenopatías adyacentes es útil para sugerir el diagnóstico.

La invasión del pulmón puede ocurrir y está siempre asociada a adenopatía hiliar.

Linfomas

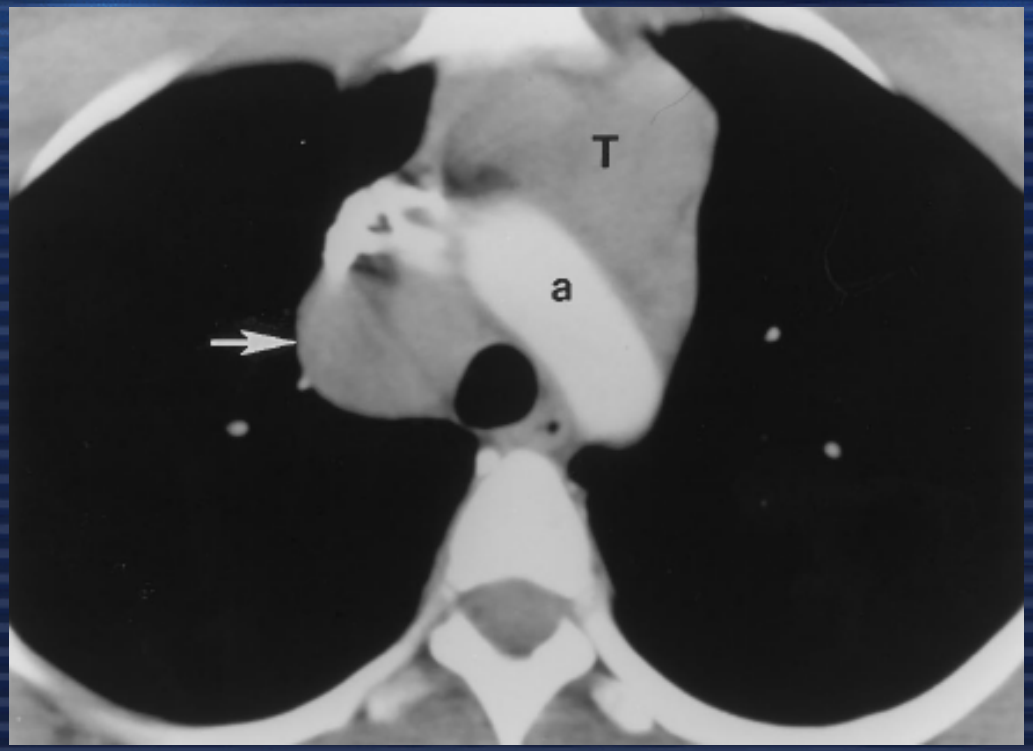

La enfermedad de Hodgkin y los Linfomas No Hodgkin pueden causar una bultuosa manifestación ganglionar mediastinal que es asociada a un edema homolateral intersticial por obstrucción linfática o venosa. Esto se puede objetivar en las TAC de tórax (Flecha: Ganglio, a: aorta, T: tímo

R.M.N

A La RMN, la enfermedad de Hodgkin es relativamente homogénea, una masa o masas con baja intensidad de señal en imágenes T1 potenciadas, similares al músculo

Alta señal en imágenes T2 potenciadas,

Iguales o levemente mayores que la grasa. Correlacionándose con edema tumoral, inflamación, fibrosis o tejido de granulación. La fibrosis densa puede mostrar señal de baja intensidad en T2 potenciada

Clasificación por estadíos de la Enfermedad de Hodgkin según el Consenso de Ann Arbor Modificado (Cotswold)

I	Una sola región ganglionar o estructura linfoide, (ej, bazo , timo, anillo de Waldeyer) o compromiso de un solo sitio extralinfático (IE)
II	Dos o más regiones ganglionares en el mismo lado del diafragma, compromiso de solo un órgano extranodal o sitio, localizado contiguo y región nodal en el mismo lado del diafragma (IIE); el número de sitios anatómicos está indicado por un subíndice ej, (II_3)
III	Ganglios en regiones comprometidas en ambos lados del diafragma (III), y/o compromiso del bazo (III_s) o compromiso localizado contigüo de un órgano extranodal (IIIE) o ambos (IIISE)
III_1	Con o sin compromiso de ganglios esplénicos, hiliares, celíacos o portales
III_2	Con compromiso de ganglios para-aórticos, ilíacos y mesentéricos
IV	Compromiso difuso o diseminado de uno o más órganos o tejidos, con o sin asociación de ganglios involucrados

La estadificación para la Enfermedad de Hodgkin, acorde a la Modificación (Cotswold) del Sistema de Estadificación de Ann Arbor distingue pacientes que se beneficiarán con radioterapia como único tratamiento, de aquellos que requieren tratamiento sistémico.

La clasificación revisada Europea-Americana de neoplasias linfoides (REAL) clasifica HD en 2 grupos distintos:

(1) Esclerosis nodular (66%), Celularidad mixta (25%), depleción linfocitaria (5%), y predominio linfocitario difuso (3%)

y (2) Predominio linfocitario nodular (3%).

Pacientes con estadificación quirúrgica HD I o II no voluminoso, sin masa no manejable, pueden ser tratados con solo radioterapia.

Pacientes con enfermedad con importante masa o que requiere extensiva radiación de tejidos normales son usualmente tratados con quimioterapia seguida de radiación.

Pacientes en estadío III y IV reciben quimioterapia, ocasionalmente combinada con radiación

Se recomienda quimioterapia, seguida de radiación para los pacientes con gran masa mediastinal

Pacientes con estadios no voluminosos IA y IIA HD tienen tasas de curación de 90% con radioterapia

Linfomas No Hodgkin

- Mientras que los NHL son vistos en todas las edades los pacientes afectados comúnmente son mayores de 55 años y los hombres son poco más frecuentemente afectados que las mujeres
- 85 % de los pacientes con NHL se presentan con enfermedad avanzada y tienen síntomas generalizados, linfadenopatía generalizada y/o enfermedad extranodal extendida al diagnóstico.
- Linfomas de grandes células B primariamente afectan el mediastino y ocurren en adultos jóvenes con edad media de 26 y ocasionalmente en chicos de 13 con predominio ligero femenino en ambos grupos

Linfomas No Hodgkin

Ocasionalmente se presentan como emergencias oncológicas con signos y síntomas de de un rápido incremento de una masa mediastinal que rápidamente comprime la Vena Cava Superior, vía aerea, invade pared torácica o estructuras adyacentes.

Linfomas No Hodgkin
Linfomas linfoblásticos

Son linfomas agresivos de alto grado que pueden manifestarse como una masa mediastinal primaria que se agranda rápidamente, usualmente ocurre en pacientes en la primera o segunda década de vida más frecuente en adolescentes masculinos con signos de invasion mediastinal que incluyen Síndrome de SVC

El linfoma linfoblático comparte algunos rasgos clínicos con la leucemia linfoblástica aguda con masa mediastinal y las dos entidades pueden representar las fases sólida y circulatoria de la misma neoplasia linfoide.

Linfomas No Hodgkin

Linfoma primario mediastinal de grandes células B y Linfomas linfoblásticos

Los linfomas No Hodgkin (NHLs) se caracterizan patológicamente por el predominio de linfocitos malignos de una celularidad uniforme

Se manifiestan como masas bultuosas no encapsuladas que comprometen al timo y pueden invadir estructuras vecinas.

La mayoría de los pacientes tienen compromiso ganglionar y extranodal.

La mitad tiene enfermedad ganglionar intratorácica y comprometen ganglios paratraqueales o prevasculares.

Linfomas No Hodgkin

- NHL Tienen una gran predilección por una extensión no contigua o hematógena a ganglios torácicos y extratorácicos y a sitios distantes extranodales, así tambien al mediastino medio y posterior, ganglios paracardíacos y retrocrurales
- Enfermedad aislada pulmonar, pleural, o pericárdica también ocurre.
- Menos del 5 % desarrolla compromiso pulmonar en la evolución tardía de la enfermedad

Linfomas No Hodgkin
TAC

La TAC de Tórax puede ser muy útil en definir la extensión de la enfermedad en pacientes con estadío anatómico temprano (Estadíos I y II), en definir el acceso de la radiación en pacientes con radiografías anómalas pero sin enfermedad extratorácica y en detectar recurrencia en pacientes tratados

Linfomas No Hodgkin TAC

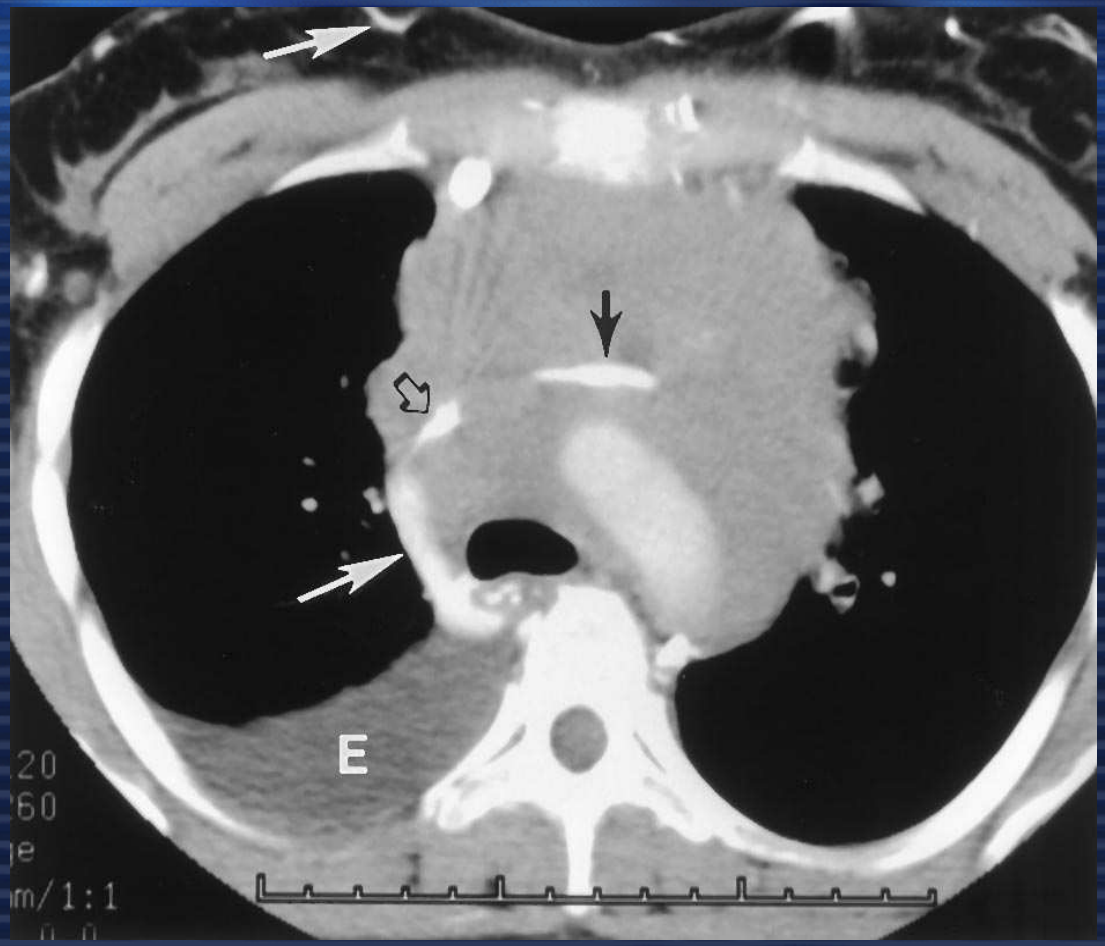

TAC con contraste. Mujer con síndrome SVC Gran masa mediastinal anterior en un linfoma de grandes células B, que comprime y casi oblitera al tronco braquiocefálico derecho (flecha negra) y a la Vena cava superior (SVC) flecha abierta con invasión de la pared costal y vasos mediastinales colaterales (flechas blancas) La masa también se extiende en mediastino medio. (E) Efusión quilosa

Linfomas No Hodgkin

Debido a su diversidad los Linfomas No Hodgkin son difíciles de clasificar. Mientras la Clasificación Modificada de Ann Arbor, puede ser aplicada. Los NHL son probáblemente sistémicos al momento de su presentación y la clasificación histopatológica es un más importante predictor de la conducta y evolución que la extensión anatómica de la enfermedad

LINFOMAS NO HODGKIN
Clasificación REAL y tratamiento

La clasificación REAL subdivide a los NHL de células B en:

indolentes que aun no tratados su historia natural se mide en años

Agresivos

Altamente agresivos con historia natural medible en meses o semanas

LINFOMAS NO HODGKIN
Clasificación REAL y tratamiento

Indolentes NHLs tienen una más favorable condición histológica, tiende a ocurrir en sitios ganglionares, y tienen un estadío clínico más avanzado al momento de su presentación

Agresivos NHLs tienen una menos favorable condición histológica con predilección de localización extranodal y son potencialmente más curables que los indolentes, con radioquimioterapia Dejados a su evolución natural son inexorablemente fatales

LINFOMAS NO HODGKIN
TRATAMIENTO Y PRONÓSTICO

- El tratamiento de las formas agresivas de NHL consiste en combinación de quimio y radioterapia
- El transplante de médula ósea puede mejorar la sobrevida en los casos indicados
- El linfoma NH a grandes células B es potencialmente curable en un número significativo de pacientes.
- El linfoma linfoblástico, igual que la leucemia linfoblástica aguda es tratada agresivamente con reportes de largas sobrevidas, libres de enfermedad.
- Factores pronósticos negativos incluyen: Tumor de gran tamaño a la presentación, extensa enfermedad extranodal y lenta respuesta al tratamiento.
- La recidiva ocurría en dos tercios de los casos a principio de los años 2000

QUISTES PRIMARIOS DEL MEDIASTINO

- **PUEDEN SER: broncogénicos, pericárdicos, entéricos, tímicos, o de naturaleza no específica.**
- **Los más comunes, son broncogénicos y pericárdicos 6% de las masas mediastinales primarias.**
- **Los quistes Broncogénicos replican la estructura de la tráquea o el bronquio.**

Lee, M Y; Jensen, E; Kwak, S; Larson, R A. American Journal of Clinical Oncology Issue: Volume 21(1), 1998, 64-66. Metastatic Adenocarcinoma Arising in a Congenital Foregut Cyst of the Esophagus.

QUISTES MEDIASTINALES

- Los quistes del intestino anterior son los quistes congénitos mediastinales mas comunes dando cuenta aproximadamente del 20% de las masas mediastinales
- Los quistes Broncogénicos representan 50 a 60% de todos los quistes del intestino anterior mientras que los enterógenos, que incluyen las duplicaciones esofágicas y los quistes neurentericos, constituyen 5 a 10% y 2 a 5%, respectivamente.
- Mas del 20% de los quistes del intestino anterior, pierden sus rasgos histológicos específicos que permitirían ulteriores clasificaciones posiblemente debido a hemorragias e infecciones previas y son denominados como indeterminados o inespecificos.

QUISTES PRIMARIOS DEL MEDIASTINO

QUISTES ENTÉRICOS

- Los quistes entéricos (quistes por duplicación) son la tercera causa más común, comprendiendo el 3% de las masas mediastinales
- Los quistes entéricos están más frecuentemente en el mediastino posterior, usualmente adyacentes al esófago

- En 1953, Gross estableció los 3 criterios para reconocer los quistes del intestino anterior: : (a) Deben estar adheridos al tracto alimentario. (b) Deben tener membrana mucosa del tracto alimentario (c) Deben poseer una capa de músculo liso.

Lee, M Y; Jensen, E; Kwak, S; Larson, R A. American Journal of Clinical Oncology Issue: Volume 21(1), 1998, 64-66. Metastatic Adenocarcinoma Arising in a Congenital Foregut Cyst of the Esophagus.

QUISTES MEDIASTINALES

Los quistes del intestino anterior probablemente se originen como resultado de un desarrollo aberrante del primitivo intestino anterior.

Los quistes broncogénicos se originarían por brotes anormales del intestino anterior primitivo, el cual forma el arbol traqueobronquial y los quistes enterógenos se originarían del intestino anterior dorsal destinado a convertirse en el tracto alimentario, 85% de los quistes broncogénicos se originan en mediastino en estrecha relación a tráquea y grandes bronquios.

Pueden manifestarse en adultos jóvenes (media 36) y podrían dar síntomas de compresión del tracto aerodigestivo.

En infantes y niños dan signos de obstrucción severa del tracto respiratorio, raramente se rompen a bronquio pleura o pericardio

QUISTES MEDIASTINALES

Duplicación Esofágica

Se piensa que se desarrollan en la temprana embriogénesis

- Inicialmente en su desarrollo el intestino primitivo anterior es sólido, entre las semanas 5 y 8 comienza a vacuolizarse y forman la luz.
- Los quistes de duplicación esofágica, se formarían por vacuolas que no se fusionan para formar la luz esofágica
- Los quistes de duplicación esofágica son casi exclusivamente hallados dentro de la pared esofágica o adherentes al esófago

20 % de los pacientes con quistes de duplicación esofágica tienen asociadas malformaciones congénitas, más comúnmente relacionadas con el tracto gastrointestinal.

QUISTES MEDIASTINALES

- **Los quistes neurentéricos** se forman en la temprana embriogénesis cuando el intestino anterior y la notocorda están en estrecha proximidad y una probable adhesión entre ambos genera invaginación o pellizcamiento
- Los quistes neurentéricos se asocian a malformaciones vertebrales y menos comúnmente a duplicaciones intestinales
- Frecuentemente contiene tejido neural y entérico, incluyendo mucosa gástrica.
- Pueden tener o no conexión con la médula espinal

Quistes de duplicación y neuroentéricos

La mayoría de los quistes por duplicación se manifiestan en la niñez

Casi todos los quistes neuroentéricos son descubiertos a la edad de 1 año por signos y síntomas de de compresión esofágica o traqueobronquial.

Cuando la pared del quiste tiene mucosa gástrica o pancreática, las secreciones digestivas pueden precipitar hemorragia quística o ruptura.

Pacientes con quistes neuroentéricos con extensión intraespinal pueden presentar síntomas neurológicos.

La degeneración maligna de los quistes del intestino anterior es rara

Quistes de duplicación

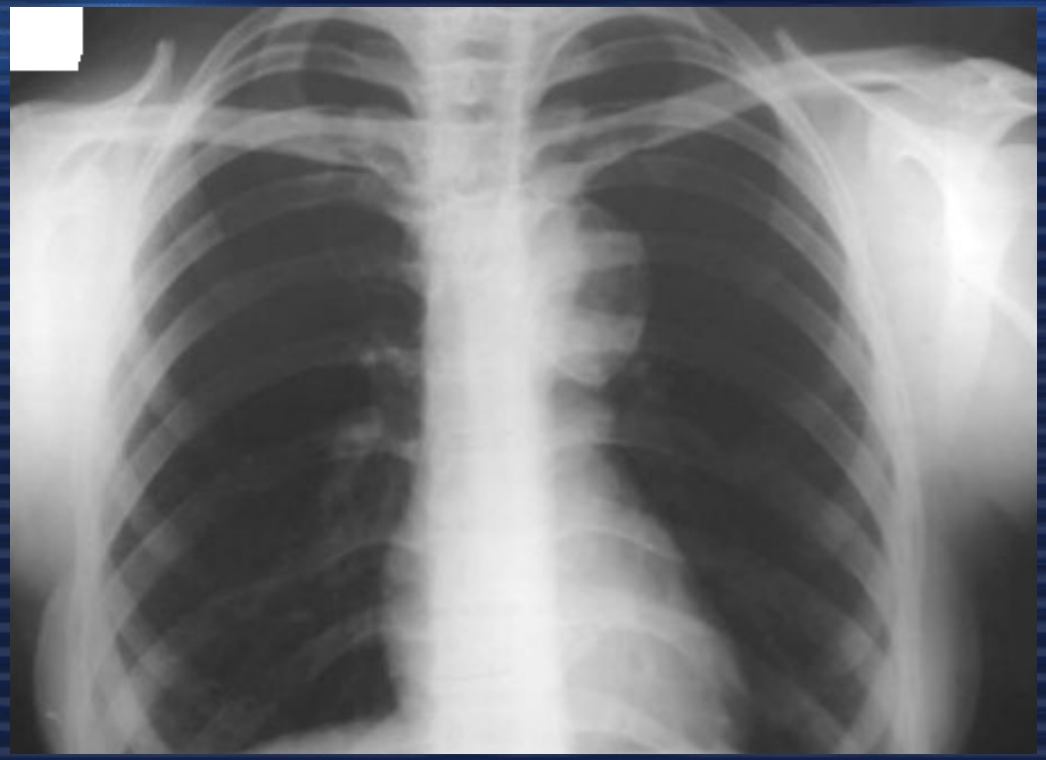

Radiológicamente los quistes del intestino anterior se manifiestan como masas esféricas mediastinales homogéneas variando en tamaño de 2 a 10 cm.

Quistes de duplicación

Quistes **Broncogénicos** típicamente se localizan en la región paratraqueal o subcarinal pero pueden ser hallados en cualquier lugar dentro del tórax

A la CT los quistes son esféricos, que pueden no realzar o tener atenuación variable, el realce y las cacificaciones de la pared , pueden ocurrir
La comunicación con el árbol bronquial es rara y se manifestaría como un nivel de líquido y gas, en niños puede aparecer dando una desviación traqueal, atelectasia o como una consolidación pulmonar

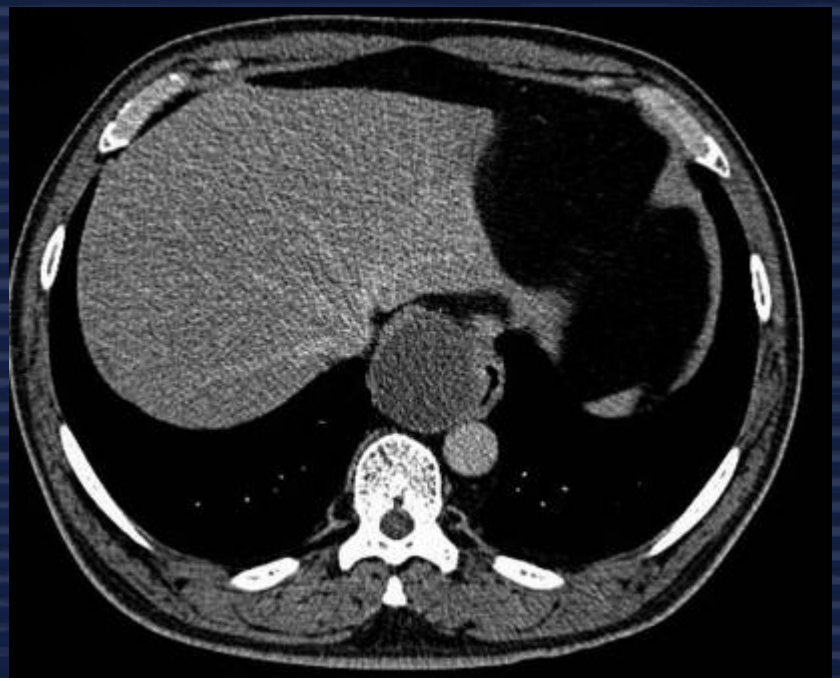

Quistes del intestino anterior Tratamiento

Los quistes del intestino anterior frecuéntemente son tratados por completa escisión quirúrgica, aún cuando sean asintomáticos. Esta operación se puede realizar por vía de toracoscopía o toracotomía

La escisión parcial con de-epitelización del remanente, puede ser realizada, si por razones técnicas la escisión quirúrgica completa no es posible

Cuando el paciente no es un candidato a cirugía, el drenaje broncoscópico o toracoscópico con aguja, es una alternativa.

Quistes Pericárdicos

Generalmente considerados anormalidades del desarrollo aunque algunos pueden ser adquiridos.

Son lesiones poco comunes y ocurren en personas, en la cuarta o quinta década de la vida, casi siempre asintomáticos, adultos,

Las complicaciones ráramente ocurren.

Los quistes pericárdicos congénitos, se piensa que se originarían de la fusión aberrante del receso pericárdico anterior.

Los quistes pueden estar adosados al diafragma o al pericardio anterior y raramente comunican con el saco pericárdico

Tienen un tejido conectivo delicado y contenido fluido seroso claro

Quistes Pericárdicos

- Radiológicamente se ven como una esfera bien delimitada o con forma de lágrima , próximo al corazón, al diafragma o a la pared costal
- Las calcificaciones son raras
- A la TAC, los quistes son típicamente masas sin realce, uniloculares con contenido líquido y pared generalmente imperceptible
- En la RMN, tiene una baja señal en T1 y una señal brillante en T2.
- Los quistes pericárdicos son seguidos clínicamente y si se asocian a síntomas o imágenes atípicas, se realiza resección quirúrgica

TUMORES NEUROGÉNICOS

Representan aproximadamente 20% de las masas mediastinales en el adulto y 35 % en pacientes pediátricos

Azarow KS, Pearl RH, Zurcher R, et al. Primary mediastinal masses. J Thorac Cardiovasc Surg 1993; 106:67-72

Los tumores neurogénicos son la causa más común de masa mediastinal posterior y ocurren en el mediastino posterior, 70 a 80 % son benignos y la mitad de ellos asintomáticos

Tumores neurogénicos

Están generalmente agrupados en tres categorías

Aquellos que se originan de los nervios periféricos

Los que se originan de los gánglios simpáticos

Raramente los de los ganglios parasimpáticos

Tumores neurogénicos

Los Schwannomas, neurofibromas y los tumores malignos de las vainas nerviosas, se originan de los nervios periféricos

Mientras ganglioneuromas, ganglioneuro-blastomas y neuroblastomas se originan de los ganglios simpáticos.

- Los tumores de las vainas nerviosas son más comunes en adultos, mientras que los tumores de los ganglios simpáticos son más comunes en niños.

Tumores de los Nervios periféricos

Schwannomas (o neurilemoma) y neurofibromas Son los tumores mediastinales neurogénicos más comunes

Son benignos, neoplasias de crecimiento lento que frecuentemente se originan de la raiz de un nervio espinal pero puede comprometer cualquier nervio torácico

Schwannomas se originan de las vainas nerviosas y extrínsecamente comprimen las fibras nerviosas

Son neoplasias encapsuladas compuestas por células de Schwann en una base de pérdida de tejido reticular sin fibrillas de colágeno, son frecuéntemente heterogéneos con áreas de degeneración quística, baja celularidad, hemorragia, mielina y pequeñas calcificaciones

Tumores de los Nervios periféricos

Neurofibromas son usualmente homogeneos, bien delimitados pero no encapsulados, resultan de una desorganizada proliferación de todos los elementos de los nervios incluyendo células de Schwann, fibras nerviosas con y sin mielina y fibroblastos

A pesar de esas diferencias esos tumores se manifiestan como masas esféricas

Los neurofibromas plexiformes son bien definidas masas, tumores no encapsulados que habitualmente infiltran un tronco o plexo nervioso

El Schwannoma y el neurofibroma solitario comparten muchos rasgos clínicos:

Hombres y mujeres en la tercera o cuarta década de la vida. La mayoría de los pacientes son asintomáticos, cierto porcentaje experimenta parestesias o dolor por compresión de estructuras adyacentes o por extension intra-espinal.

La Recurrencia no es común

Aproximadamente 30 a 45 % de los neurofibromas ocurren en individuos con neurofibromatosis.

Tumores de los Nervios periféricos
Schwannomas, neurofibromas y neurofibromatosis

- Schwannomas Múltiples pueden también ocurrir
- Los Pacientes con neurofibromatosis y tumores mediastinales neurogénicos pueden presentarse en gente joven e incrementan el riesgo de malignidad de los neurofibromas
- Sin embargo la transformación de un schwannoma peexistente es rara.
- Radiológicamente, schwannomas y neurofibromas son bien delimitados, esféricos y lobulados, de ubicación para-espinal. Pueden alcanzar gran tamaño.
- Pueden producir erosión y/o deformidad de las costillas o de los cuerpos vertebrales o de los forámenes
- 10 % de estos tumores se pueden extender hacia el forámen intervertebral adyacente, dentro del canal espinal en forma de reloj de arena.

Tumores de los Nervios periféricos
Schwannomas, neurofibromas y neurofibromatosis

Diagnóstico por RMN y tratamiento

- A la RMN los schwannomas y neurofibromas pueden tener una alta señal en T2 y baja en T1
- La RMN debería ser realizada preoperatoria en todos los pacientes en quienes se sospeche tumor neurogénico para excluir extensión intraespinal
- El tratamiento de elección es la resección completa por vía toracoscópica o por toracotomía.
- Los tumores con extensión en reloj de arena reciben un mejor tratamiento combinando procedimientos torácicos y neuroquirúrgicos.

Tumores malignos de origen en las vainas nerviosas

Malignant Tumors of Nerve Sheath Origin (MTNSO) son raros

Sarcomas de células fusadas. Ellos representan la contraparte maligna de schwannomas y neurofibromas, también han sido denominados:

- neurofibromas malignos
- schwannomas malignos
- fibrosarcomas neurogénicos

Tumores malignos de origen en las vainas nerviosas (MTNSO)

- Se originan de neurofibromas plexiformes. Son extremádamente pleomórficos.
- Los pacientes con neurofibromatosis están más propensos a tener sarcomas de alto grado.
- Afectan a hombres y mujeres de la tercera a la quinta década.
- La degeneración en pacientes con neurofibromatosis es aproximádamente 5 %
- También pueden ocurrir en forma esporádica o pueden ser inducidos por radiación.
- La mayoría de los pacientes con neurofibromatosis y MTNSO son adolescentes o adultos jóvenes

Tumores malignos de origen en las vainas nerviosas (MTNSO)

Síntomas y Signos

- Dolor
- Masa
- Déficit nervioso Local
- La recurrencia es lo común

Tumores malignos de origen en las vainas nerviosas (MTNSO)

Diagnóstico radiológico convencional y TAC

- Radiológicamente MTNSO se manifiesta como una masa esférica mediastinal posterior, que usualmente excede 5 cm de diámetro.
- En la TAC es redondeada y bien delimitada, pero puede invadir estructuras mediastinales y la pared torácica adyacente
- Areas de baja atenuación corresponden a hemorragia y necrosis, puede haber calcificación.
- Las Metástasis hematogenas, son más frecuentes en pulmones, las metástasis ganglionares son raras.

Tumores malignos de origen en las vainas nerviosas (MTNSO)

TRATAMIENTO

- La Escisión por Cirugía Radical con amplios márgenes es el procedimiento de elección.
- Cuando la completa resección no es
- posible, la simple escisión sin amplios márgenes o incluso la escisión subtotal seguida de radiación es una alternativa.
- El tratamiento adyuvante no parece mejorar la sobrevida pero podría tener utilidad en el manejo de la enfermedad metastásica
- La recurrencia local, siguiendo a las resecciones incompletas es frecuente

TUMORES DE LOS GANGLIOS SIMPÁTICOS

- Son neoplasias raras, representan la continuidad biológica de los ganglioneuromas benignos a los malignos ganglioneuroblastomas o a los altamente malignos neuroblastomas.
- Se originan de las células nerviosas
- Pueden ocurrir en los ganglios simpáticos y en las glándulas adrenales.

TUMORES DE LOS GANGLIOS SIMPÁTICOS

Ganglioneuroma y ganglioneuroblastoma se originan más comúnmente de los ganglios simpáticos en el mediastino posterior

Cincuenta por ciento de los neuroblastomas se originan en la glándula adrenal y mas del 30% se originan en el mediastino, la más común localización extra-abdominal

- Los Ganglioneuromas están compuestos por células ganglionares maduras, simples o en racimo en un estroma denso y se manifiestan como tumores encapsulados, elongados y homogeneos, ocasionalmente con forma de reloj de arena con componente intraespinal.

Tumores de los Ganglios Simpáticos

GANGLIONEUROMAS. POBLACIÓN AFECTADA Y SÍNTOMAS

- Típicamente afecta niños y niñas mayores de 3 años de edad, adolescentes y adultos jóvenes los cuales pueden permanecer asintomáticos a pesar de tumores grandes.
- Cuando hay síntomas, son referibles al efecto de masa, o a tumor intraespinal

Tumores de los Ganglios Simpáticos

GANGLIONEUROMA. RADIOLOGÍA CONVENCIONAL, TAC y RMN

Radiológicamente, los tumores de los ganglios simpáticos se manifiestan como masas oblongas bien delimitadas. Con una ancha base en la cara anterolateral de la columna abarcando 3 a 5 vértebras y aún más.

El Ganglioneuroma puede producir escoliosis, desplazamiento y erosión al esqueleto adyacente

Calcificaciones puntiformes pueden ser detectables en las Rx

A la TAC, el ganglioneuroma puede ser una masa elongada homogénea o heterogénea

La RMN demuestra una imagen homogénea en todas las secuencias, ocasionalmente circinada en T1 y heterogénea en T2

La RMN puede precisamente definir la presencia y extensión de un tumor intraespinal

GANGLIONEUROBLASTOMA

- Puede estar parcialmente encapsulado, bien delimitado y homogéneo, o exhibir áreas de nodularidad, hemorragia y necrosis , similares al neuroblastomas
- Ganglioneuroblastomas afectan al sexo masculino y femenino por igual
- Los pacientes son usualmente jóvenes

TRATAMIENTO DEL GANGLIONEUROMA Y GANGLIONEUROBLASTOMA

- El Ganglioneuroma es curado por la completa escisión
- Los tumores con extensión intraespinal necesitan tratamiento combinado neuro quirúrgico y de cirugía torácica
- *El Ganglioneuroblastoma:* Son tumores compuestos que exhiben rasgos de ganglioneuroma y de neuroblastoma variando los grados de malignidad, llendo de células de los ganglios a neuroblastos inmaduros puede ser parcialmente encapsulado, bien delimitado y homogéneo o exhibir áreas de nodularidad, hemorragia y necrosis similares a neuroblastoma.
- Afecta a ambos sexos por igual, usualmente sujetos más jóvenes de 10 años

Síntomas de Ganglioneuroblastoma

Cuando están presentes están relacionados al tamaño del tumor, al compromiso intraespinal, a la extensión de la invasión local y/o a la diseminación a distancia

Radiología de Ganglioneuroblastoma

Ganglioneuroblastoma puede manifestarse como masa oblonga paraespinal bien delimitada, o puede ser irregular, invasor y ampliamente metastásica

NEUROBLASTOMA

Anatomía patológica

Está compuesto por pequeñas células redondas, frecuentemente ordenadas en láminas o seudocoronas

No es encapsulado, frecuentemente contiene áreas de hemorragia, necrosis y degeneración quística.

Puede ser localmente invasor y/o ampliamente metatásico

Edad de presentación y frecuencia por sexos

Neuroblastoma es una neoplasia de niños jóvenes (60% de casos en menores de 2 años y 90% afectan niños de menos de 5 años

Puede ser congénito y no es común en adultos

En niños menores de 5 años, es dos veces más frecuentes en el sexo masculino.

En mayores, los 2 sexos se afectan por igual

Clínica

Los pacientes pueden tener dolor, síntomas y déficits neurológicos, síndrome de *Horner*, distress respiratorio y ataxia

NEUROBLASTOMA

- Neuroblastoma, y menos frecuentemente ganglioneuroblastoma y ganglioneuroma pueden ser metabólicamente activos, con elevación en plasma de catecolaminas y péptido intestinal vasoactivo que pueden causar hipertensión, enrojecimiento, tufaradas y diarreas acuosas
- Los pacientes a menudo excretan catecolaminas urinarias y productos metabólicos de las mismas, como ácido homovanillico y vanillilmandélico que pueden ser muy útiles en establecer un diagnóstico preoperatorio y en monitorear recurrencia del tumor

NEUROBLASTOMA

- Constituye masas elongadas paraespinales, con propensión a desplazar e invadir estructuras adyacentes, cruzando la línea media y produciendo erosión esquelética
- En 30 % de las Rx se ven calcificaciones
- Los márgenes en la TAC son difusos o irregulares y la heterogeneidad del tumor se correlaciona a áreas de necrosis y hemorragia
- 80 % de los neuroblastomas presentan varios tipos de calcificaciones a la TAC, incluyen las nubosas, las puntuales, en forma de anillos y las sólidas

NEUROBLASTOMA

- La RMN demuestra tumores homogeneos o heterogeneos y el realce con gadolinio, puede demostrar extensión intraespinal, invasión de estructuras y atrapamientos vasculares
- La imágenes con el radionucléido ^{123}I MIBG (meta-iodobenzyl-guanidina), un precursor de epinefrina, relativamente específico para neoplasias de origen simpático es usado en la detección de neuroblastomas primarios y metastásicos en niños pequeños.

Estadificación de neuroblastomas y ganglioneuroblastomas

Está basada en la extensión local, ganglios linfáticos y la presencia de metástasis

- Estadío I: Tumor bien circunscripto, no invasivo e ipsilateral
- Estadío II Tumor con invasión local en tejidos blandos y huesos o al canal medular, sin extensión cruzando la línea media, y con ganglios regionales ipsilaterales
- Estadío III Tumor que se extiende cruzando la línea media y compromiso linfático regional bilateral
- Estadío IV Enfermedad metastásica diseminada.
- Estadío IVS Incluye pacientes con estadío clínico I o II y enfermedad metastásica limitada al hígado, piel y/o médula ósea.

Tratamiento de neuroblastomas y ganglioneuroblastomas

- El tratamiento de elección para los tumores de ganglios simpáticos, es la completa escisión quirúrgica
- La Completa resección en el estadío I es curativa en todos los grupos etáreos
- Estadío II y III neuroblastoma y ganglioneuroblastoma deben ser completamente resecados cuando es posible.
- Siguiendo la cirugía para el tumor en estadío II, algunos oncólogos recomiendan radioquimioterapia, para el tumor residual
- La quimioterapia produce remisiones parciales o completas en pacientes en estadío III
- La reducción inicial de lesiones inicialmente irresecables puede seguirse de una completa escisión del tumor residual.
- Quimio y radioterapia son importantes modalidades de tratamiento en neuroblastoma avanzado, pero pueden acarrear complicaciones tardías (escoliosis y paraplejía)

Meningocele Torácico Lateral

- Son raras lesiones mediastinales posteriores quísticas, caracterizadas por meninges redundantes, duramadre y aracnoides, con pequeñas cantidades de tejido neural dentro de la pared
- El foramen espinal esta ocupado por fluido cerebroespinal
- Hombres y mujeres están afectados por igual, habitualmente son asintomáticos
- Frecuéntemente en la cuarta o quinta década de la vida
- 75 %de los afectados tienen neurofibromatosis y los meningoceles laterales torácicos, representan la causa más común de masa mediastinal posterior en esta población.
- Radiológicamente, es una masa bien delimitada asociada con anormalidades óseas tales como erosión de los cuepos vertebrales, ensanchamiento del foramen neural y xifoescoliosis, puede medir 2 o 3 cm o tamaños mayores
- TAC y RMN muestran líquido espinal
- Si se desarrollan síntomas , la resección debe ser indicada

Tumores del mediastino medio y posterior

1. Conclusiones
2. Incluyen lesiones de variada etiología.
3. Los Linfomas son neoplasias que pueden afectar cualquier compartimento mediastinal y clasicamente se manifiestan por aumento del tamaño ganglionar
4. El diagnóstico puede ser hecho por biopsia de ganglios periféricos palpables
5. El diagnóstico de compromiso mediastinal se puede hacer por TAC o RMN
6. Los quistes mediastinales generalmente de etiología congénita, clasicamente afectan al mediastino medio y llevan a síntomas y complicaciones que determinan resección quirúrgica
7. Los tumores neurogénicos son masas más comunes en mediastino posterior
8. Las lesiones de los nervios periféricos generalmente afectan a adultos asintomáticos, tienen forma esférica y se curan por escisión
9. Cuando las lesiones son múltiples, sugieren el diagnóstico de neurofibromatosis.
10. Las neoplasias de origen en los ganglios simpáticos habitualmente afectan a niños y a adultos jóvenes y tienen morfología elongada con variable pronóstico acorde a su tipo histológico.

EN RESUMEN	TUMORES DEL MEDIASTINO POSTERIOR Y MEDIO
Linfoma de Hodgkin	Ganglios mediastinales medios
LNH	Generalmente compromiso tímico y tambien puede tener compromiso del mediastino medio y posterior
Quistes mediastinales	Enterógenos, Broncogénicos, Neurentéricos y Pericárdicos
Tumores neurogénicos	Incluyen Tumores de nervios periféricos y de ganglios
Tumores de los nervios periféricos	Neurofibromas, Neurilemomas o Schwannomas y los malignos han sido denominados: neurofibromas malignos schwannomas malignos fibrosarcomas neurogénicos
Tumores de los ganglios	Ganglioneuroma, Ganglioneuroblastoma, Neuroblastoma
Meningocele Torácico Lateral	

BIBLIOGRAFÍA

Alar T, Bayram AS, Gebitekin C. Pericardial cysts: an analysis of 12 cases. J Laparoendosc Adv Surg Tech A. 2011 Sep;21(7):595-8.

Allen MS, Payne WS. Cystic foregut malformations in the mediastinum. Chest Surg Clin North Am 1992;2:89-106

Caruso E.S. Tumores Del Mediastino. Relato Del 40º Congreso Argentino De Cirugia Toracica 30 Octubre de 1996

De Giacomo T, Diso D, Anile M, Venuta F, Rolla M, Ricella C, Coloni GF. Thoracoscopic resection of mediastinal bronchogenic cysts in adults. Eur J Cardiothorac Surg. 2009;36(2):357-9.

Del Vescovo R, Cazzato RL, Battisti S, D'Agostino F, Vincenzi B, Grasso RF, Zobel BB.Neuroendocrine tumor presenting like lymphoma: a case report. J Med Case Reports. 2011 Oct 5;5:506.

Homma M, Yamochi-Onizuka T, Shiozawa E, Takimoto M, et als. Primary pulmonary classical hodgkin lymphoma with two recurrences in the mediastinum : a case report. J Clin Exp Hematop. 2010;50(2):151-7.

Lee AI, LaCasce AS. Nodular lymphocyte predominant Hodgkin lymphoma.Oncologist. 2009 Jul;14(7):739-51.

Lee, M Y; Jensen, E; Kwak, S; Larson, R A. American Journal of Clinical Oncology Issue: Volume 21(1), 1998, 64-66. Metastatic Adenocarcinoma Arising in a Congenital Foregut Cyst of the Esophagus.

Le Pimpec-Barthes F, Cazes A, Bagan P, Badia A, Vlas C, Hernigou A, Pricopi C, Riquet M. Les kystes du médiastin : approche diagnostique et traitement. Revue de Pneumologie Clinique. 2010; 66 (1): 52-62

Maeda S, Takahashi S, Koike K, Sato M. Preferred surgical approach for dumbbell-shaped tumors in the posterior mediastinum. Ann Thorac Cardiovasc Surg. 2011;17(4):394-6

Spector CH, Salariato O, Celeste F. Quiste tímico y timoma quístico. Dos entidades clinico-patológicas distintas. Rev Argent Cirug 1990;59:274-

Takahashi K, Al-Janabi NJ. Computed tomography and magnetic resonance imaging of mediastinal tumors. J Magn Reson Imaging. 2010 Dec;32(6):1325-39.