TRAUMATISMO DE TÓRAX

Dr. Rodrigo García

Cátedra de Cirugía I – UNH N° 4 – H. San Roque
Facultad de Medicina
Universidad Nacional de Córdoba

Anatomía Quirúrgica del Tórax

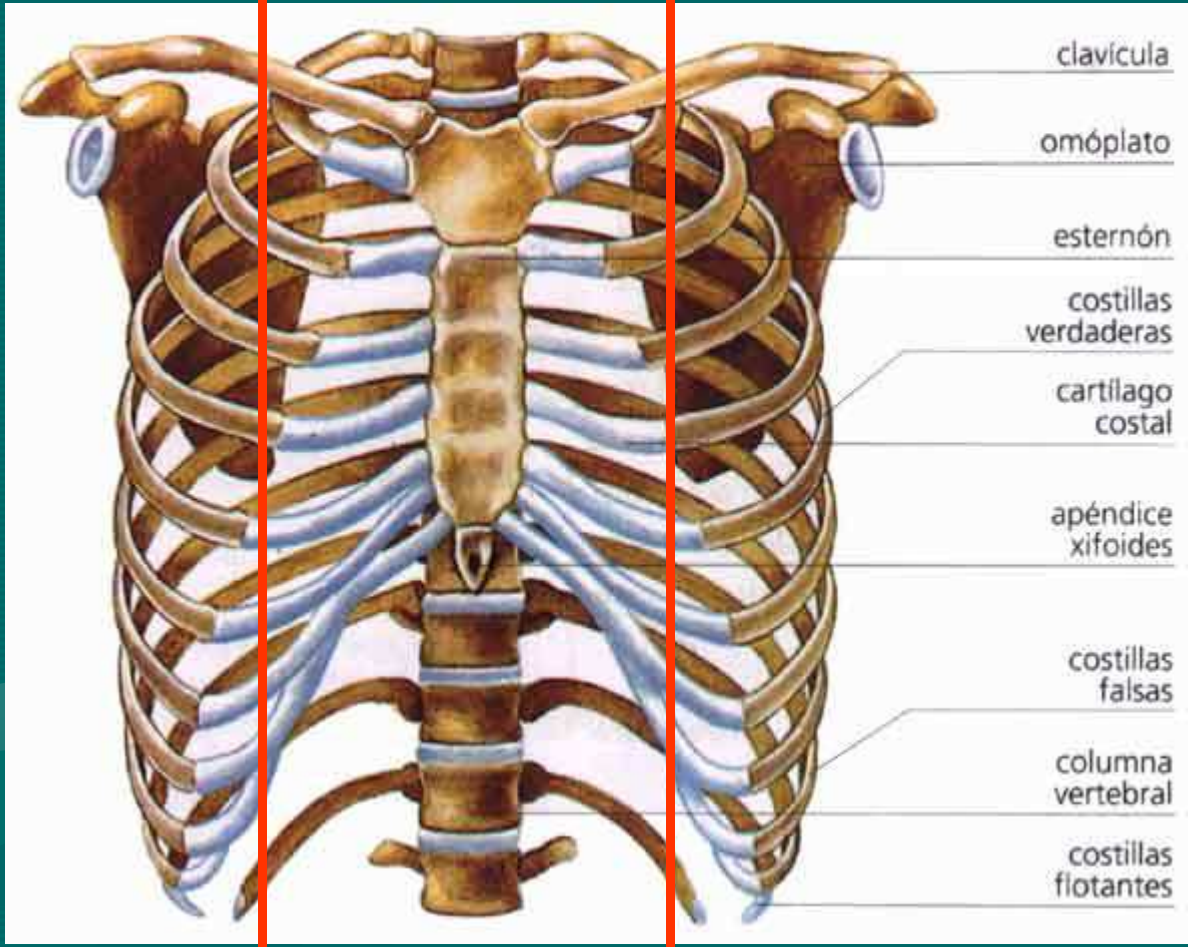

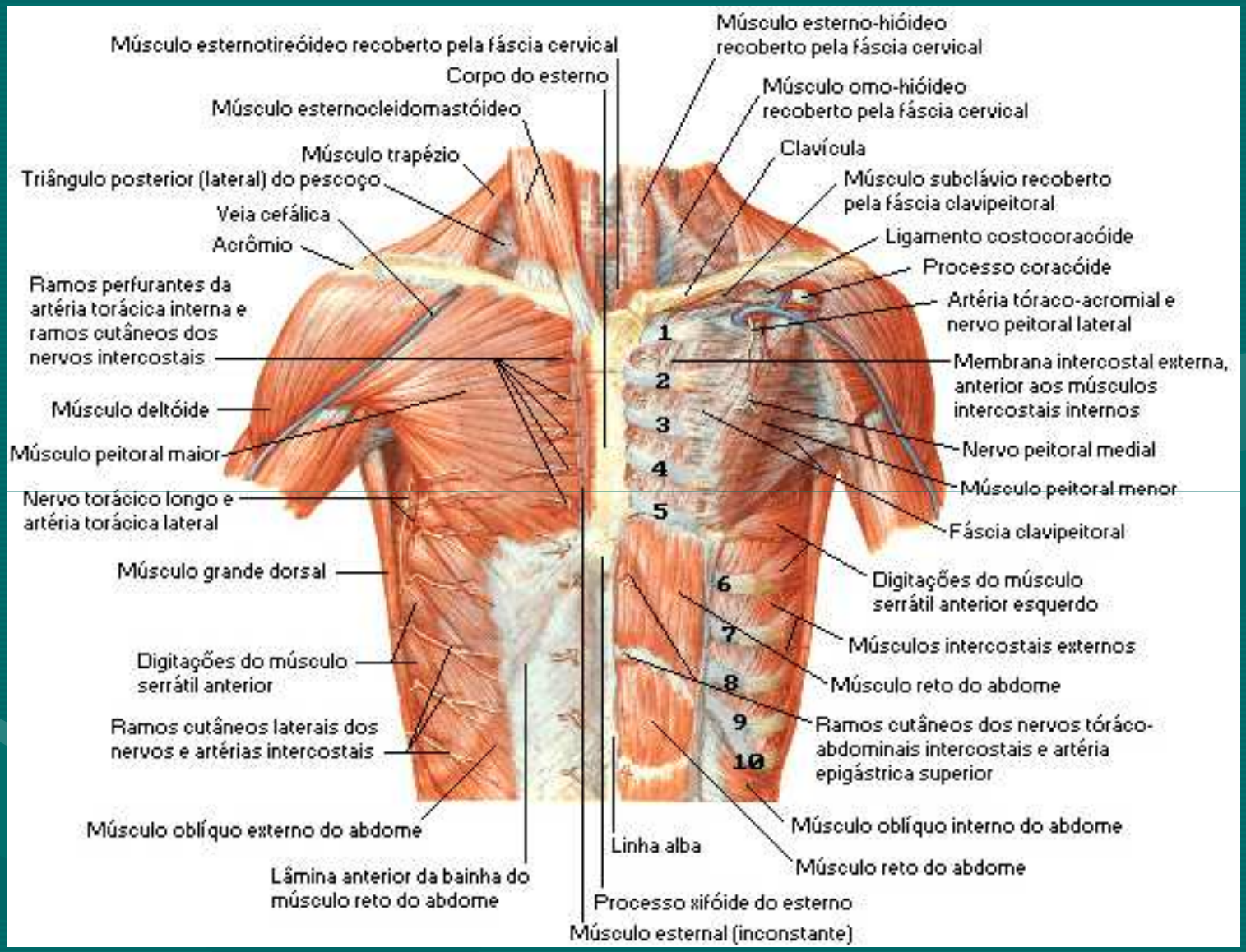
Músculo esternotireóideo recoberto pela fáscia cervical
Corpo do esterno
Músculo esternocleidomastóideo
Músculo trapézio
Triângulo posterior (lateral) do pescoço
Veia cefálica
Acrômio
Ramos perfurantes da artéria torácica interna e ramos cutâneos dos nervos intercostais
Músculo deltóide
Músculo peitoral maior
Nervo torácico longo e artéria torácica lateral
Músculo grande dorsal
Digitações do músculo serrátil anterior
Ramos cutâneos laterais dos nervos e artérias intercostais
Músculo oblíquo externo do abdome
Lâmina anterior da bainha do músculo reto do abdome
Músculo esterno-hióideo recoberto pela fáscia cervical
Músculo omo-hióideo recoberto pela fáscia cervical
Clavícula
Músculo subclávio recoberto pela fáscia clavipeitoral
Ligamento costocoracóide
Processo coracóide
Artéria tóraco-acromial e nervo peitoral lateral
Membrana intercostal externa, anterior aos músculos intercostais internos
Nervo peitoral medial
Músculo peitoral menor
Fáscia clavipeitoral
Digitações do músculo serrátil anterior esquerdo
Músculos intercostais externos
Músculo reto do abdome
Ramos cutâneos dos nervos tóráco-abdominais intercostais e artéria epigástrica superior
Músculo oblíquo interno do abdome
Músculo reto do abdome
Linha alba
Processo xifóide do esterno
Músculo esternal (inconstante)
1
2
3
4
5
6
7
8
9
10

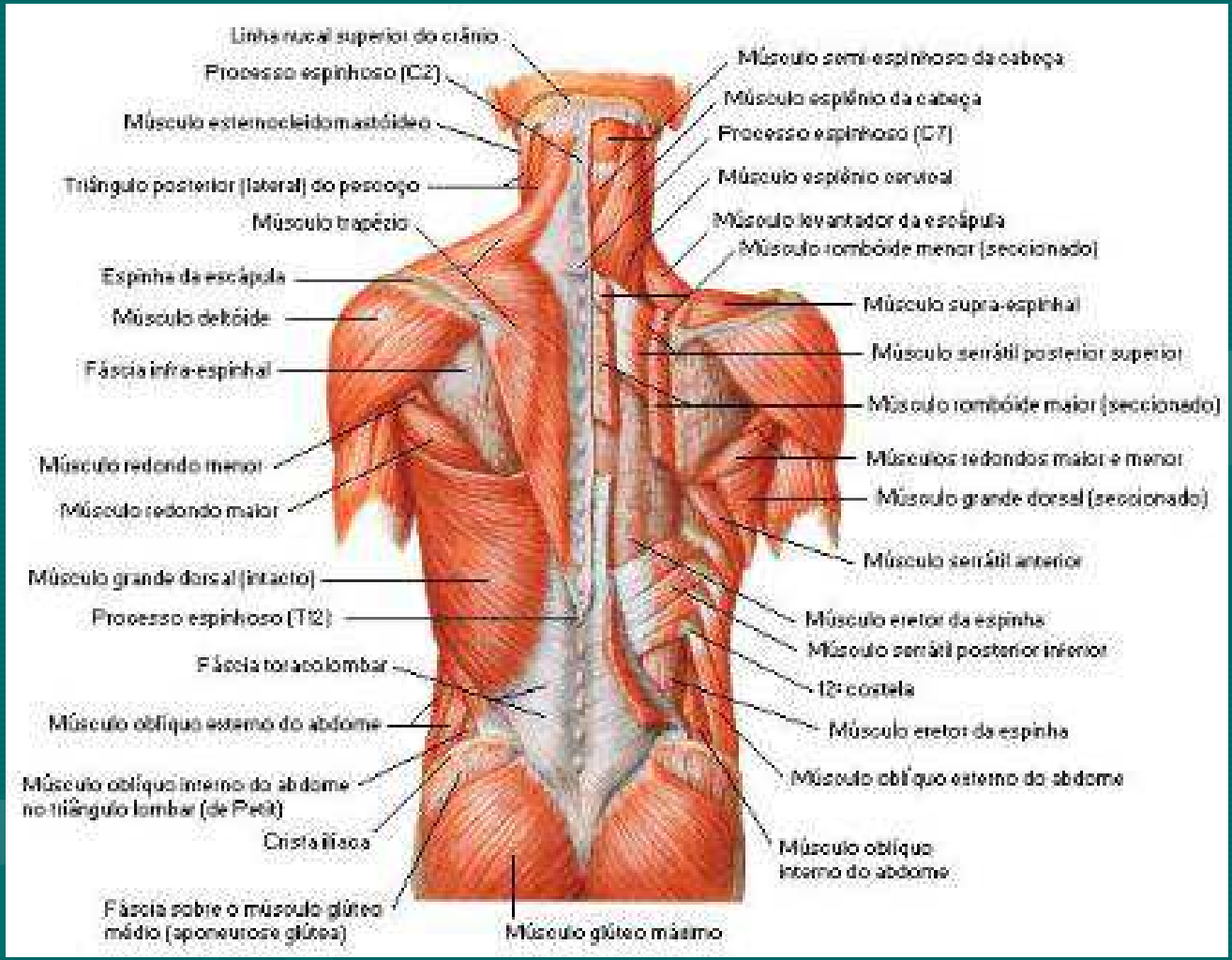
Linha nucal superior do crânio
Processo espinhoso (C2)
Músculo esternocleidomastóideo
Triângulo posterior (lateral) do pescoço
Músculo trapézio
Espinha da escápula
Músculo deltóide
Fáscia infra-espinhal
Músculo redondo menor
Músculo redondo maior
Músculo grande dorsal (intacto)
Processo espinhoso (T12)
Fáscia toracolombar
Músculo oblíquo externo do abdome
Músculo oblíquo interno do abdome no triângulo lombar (de Petit)
Crista ilíaca
Fáscia sobre o músculo glúteo médio (aponeurose glútea)
Músculo glúteo máximo
Músculo semi-espinhoso da cabeça
Músculo esplênio da cabeça
Processo espinhoso (C7)
Músculo esplênio cervical
Músculo levantador da escápula
Músculo romboide menor (seccionado)
Músculo supra-espinhal
Músculo serrátil posterior superior
Músculo romboide maior (seccionado)
Músculos redondos maior e menor
Músculo grande dorsal (seccionado)
Músculo serrátil anterior
Músculo eretor da espinha
Músculo serrátil posterior inferior
12ª costela
Músculo eretor da espinha
Músculo oblíquo externo do abdome
Músculo oblíquo interno do abdome

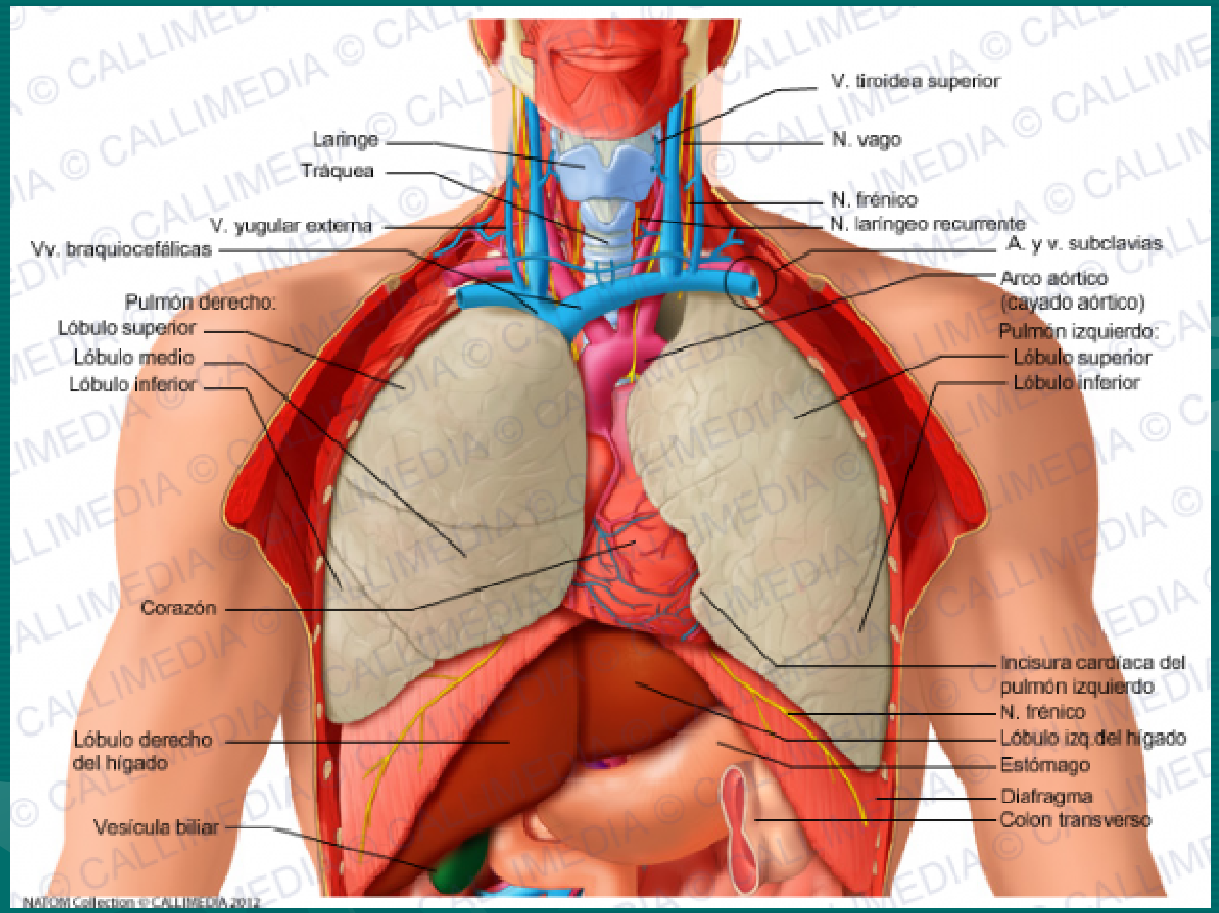
V. tiroidea superior
Laringe
N. vago
Tráquea
N. frénico
V. yugular externa
N. laríngeo recurrente
Vv. braquiocefálicas
A. y v. subclavias
Arco aórtico
(cayado aórtico)
Pulmón derecho:
Lóbulo superior
Lóbulo medio
Lóbulo inferior
Pulmón izquierdo:
Lóbulo superior
Lóbulo inferior
Corazón
Incisura cardíaca del
pulmón izquierdo
N. frénico
Lóbulo derecho
del hígado
Lóbulo izq. del hígado
Estómago
Diafragma
Vesícula biliar
Colon transverso
NATOM Collection © CALLIMEDIA 2012

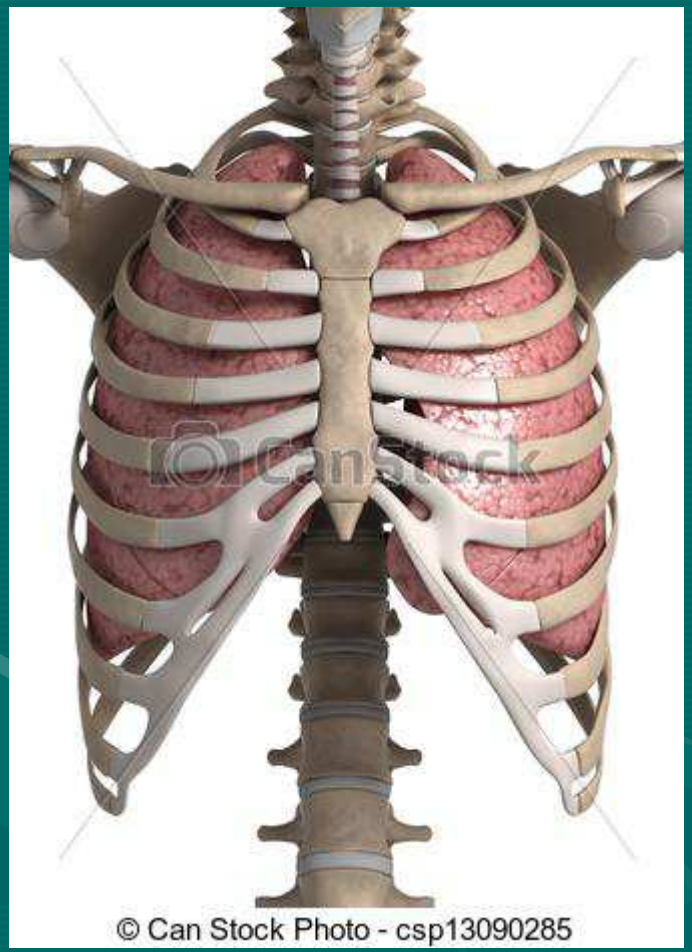

- Los vértices pulmonares se encuentran por encima de las clavículas.

TRAUMA

- El 20 % de los politraumatizados tendrán un trauma toráxicos
- El 20 % de los traumatismos toráxicos serán fatales

- 60 % penetrantes - HAF
  - HAB
- 40% cerrados (70% acc vehiculares)

FISIOPATOLOGÍA

TRAUMA

HIPOXIA

Hipovolemia
Alteración V/Q

HIPERCAPNIA

Hipoventilación
Alteración de la Conciencia

ACIDOSIS

Hipoperfusión
Acumulación de Ácido Láctico

Lesiones que ponen en peligro la vida

- Revisión Primaria:
  - Neumotórax Hipertensivo
  - Neumotórax Abierto
  - Tórax Inestable
  - Hemotórax Masivo
  - Taponamiento Cardíaco

Neumotórax Hipertensivo

- Situación de Extrema urgencia en la cual una lesión de la pleura visceral genera una entrada de aire al espacio pleural alcanzando o superando la presión atmosférica y colapsando totalmente el pulmón.

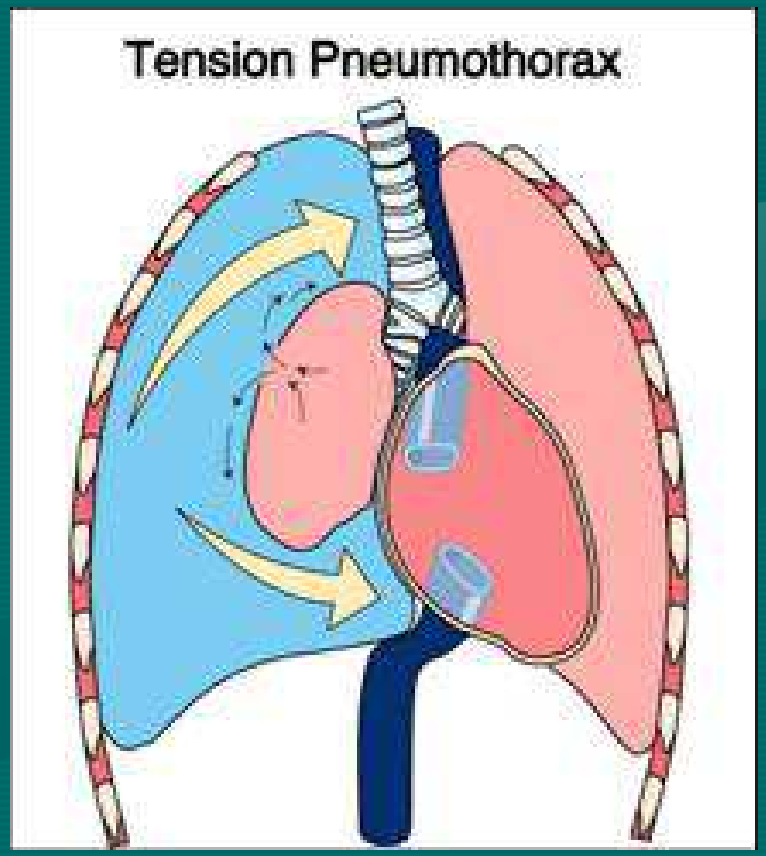

Fisiopatogenia

- Escape unidireccional de aire
- Colapso del pulmón afectado
- Desplazamiento contralateral del mediastino
- Disminución del retorno venoso
- Disminución del llenado ventricular
- Compromiso ventilatorio contralateral

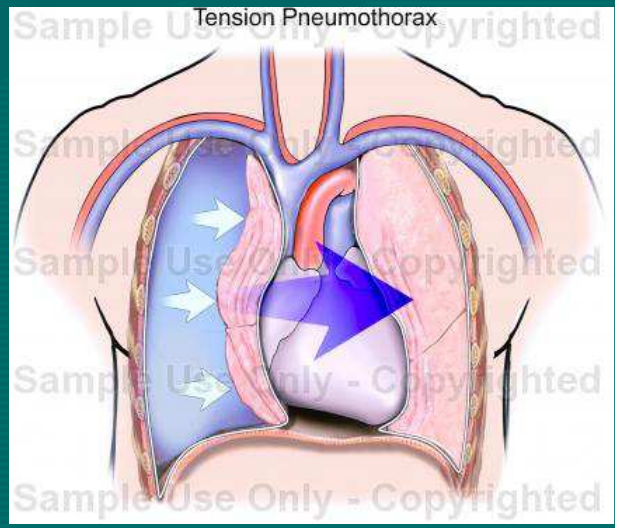

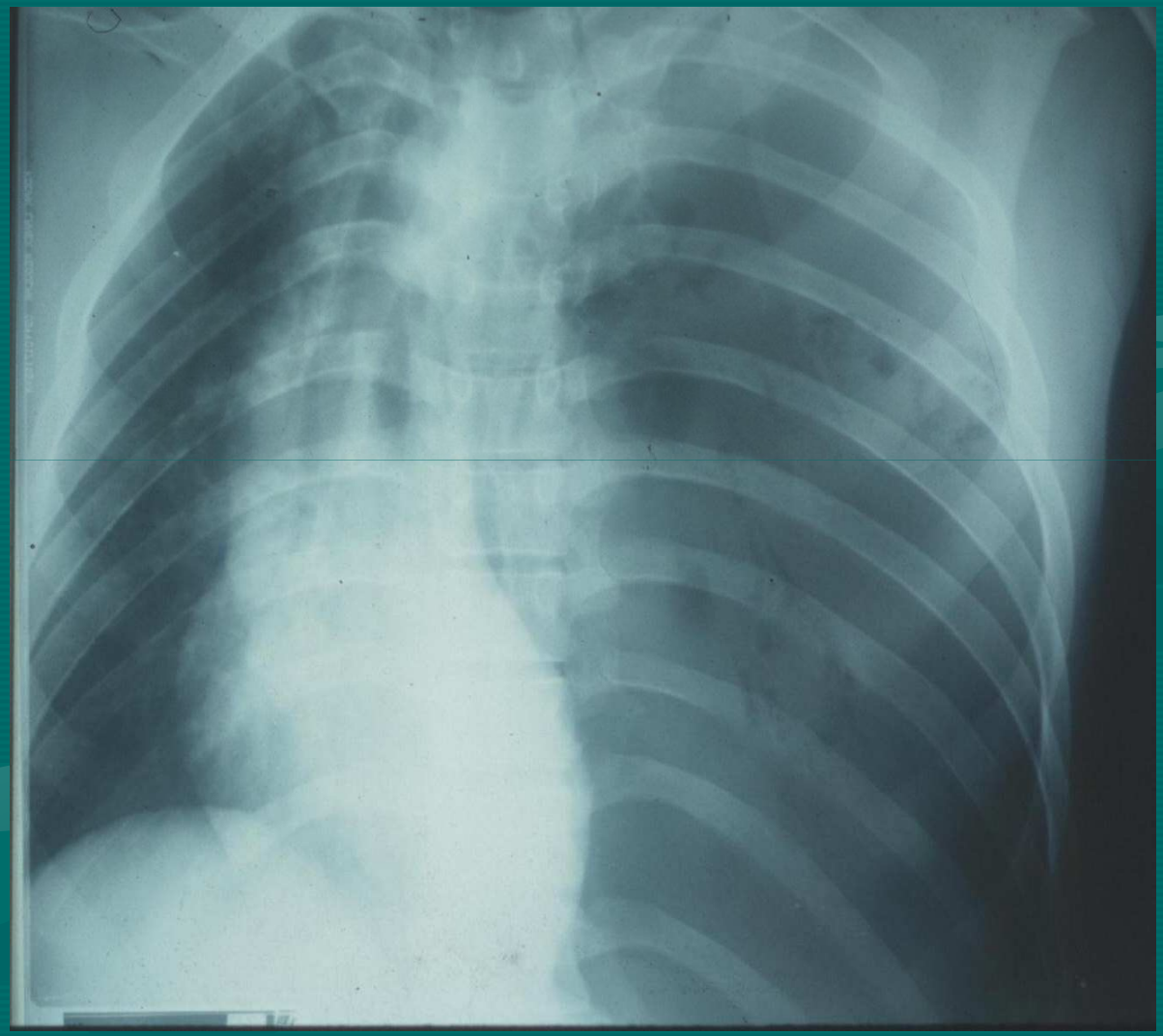

TRATAMIENTO

- Drenaje inmediato en el segundo espacio intercostal a nivel de la línea medioclavicular

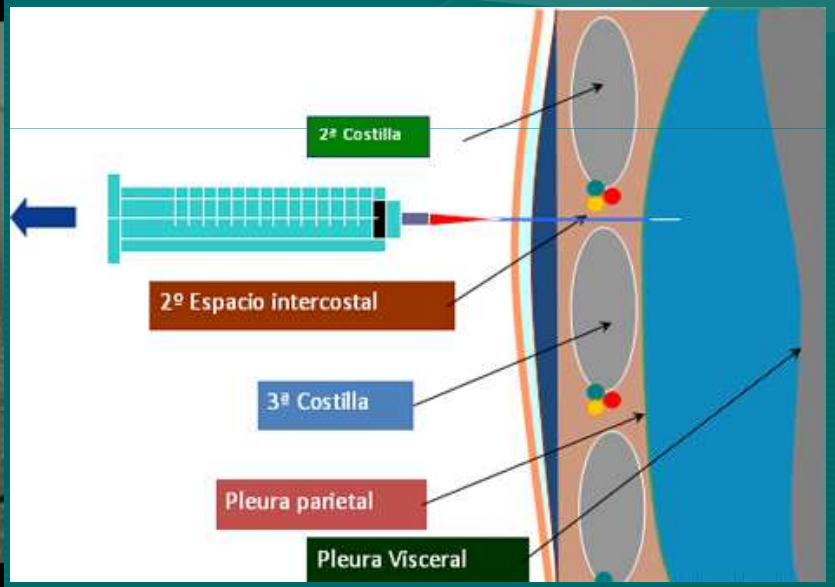

- Tratamiento posterior o definitivo:
- Drenaje con tubo colocado en el 5° espacio intercostal por delante de la línea axilar media y trampa de agua

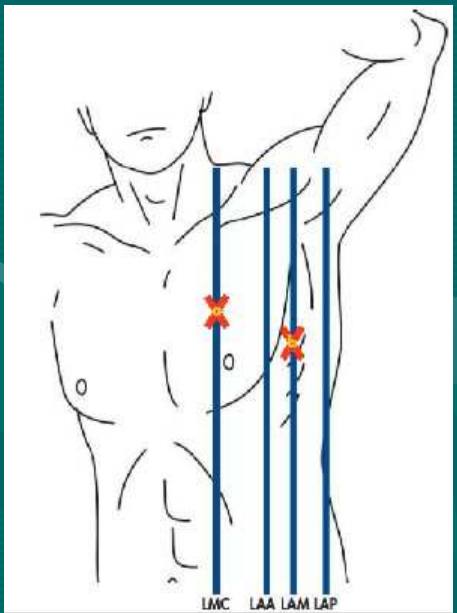

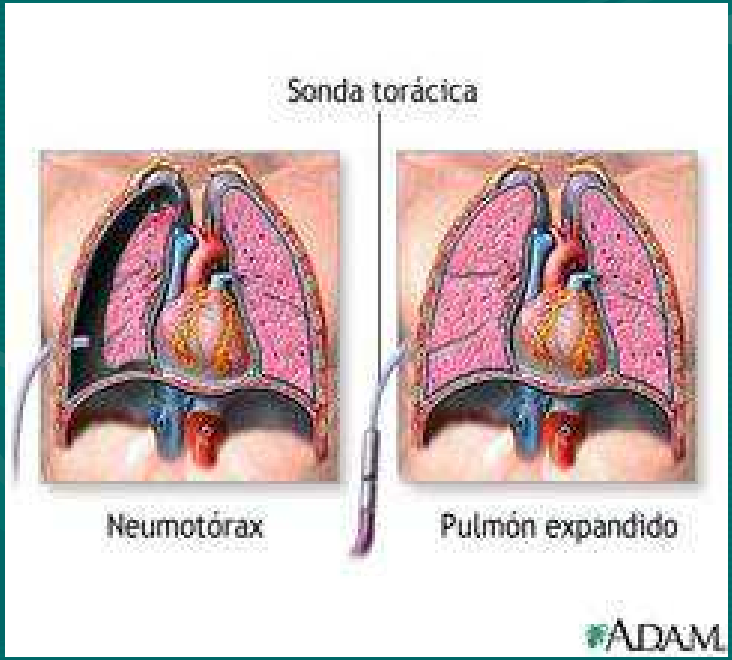

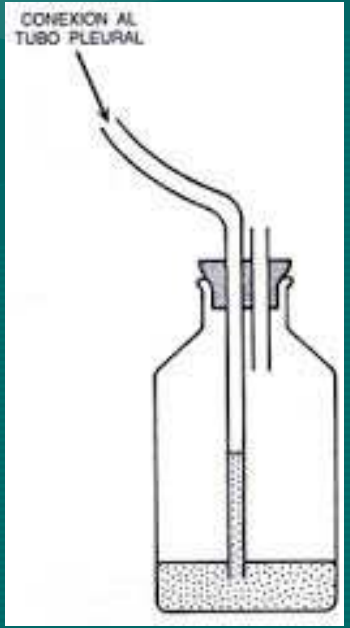

Neumotórax Abierto

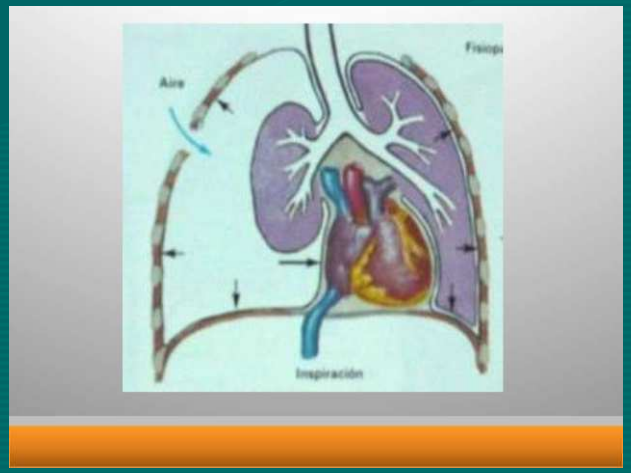

Tratamiento





Tórax Inestable ó Volet Costal

- La fractura de dos o más costillas consecutivas en por lo menos dos lugares adyacentes-.

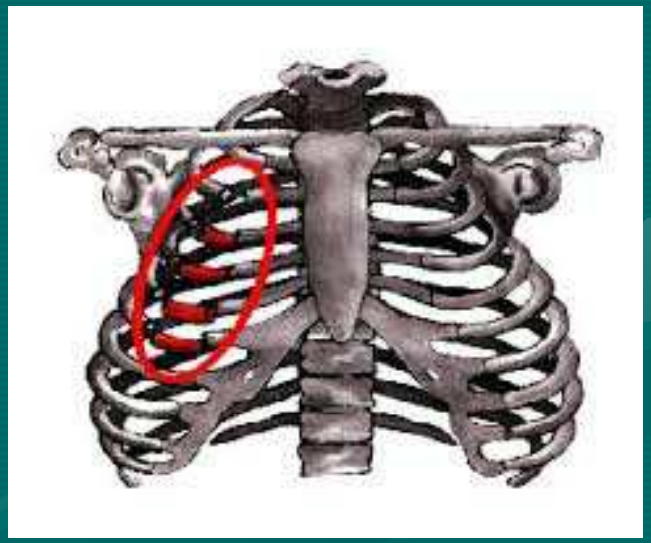

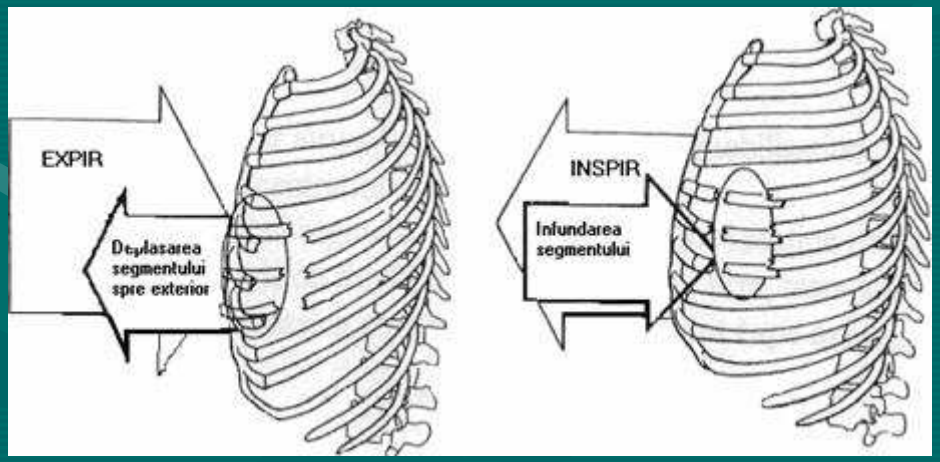

Hemotórax Masivo

- Resulta de la acumulación rápida de más de 1500 ml de sangre ó de un tercio ó mas de la volemia del paciente en la cavidad toráxica

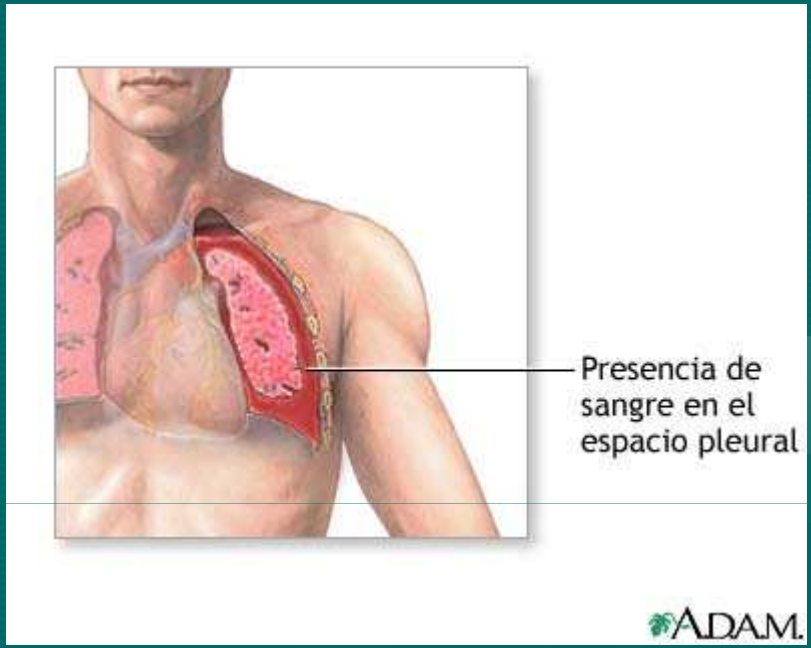

Taponamiento Cardíaco

- Acumulación de sangre en el saco pericárdico

- Importante: TRIADA DE BECK
- ↑ Presión Venosa
- ↓ Presión Arterial
- ↓ Ruidos Cardíacos

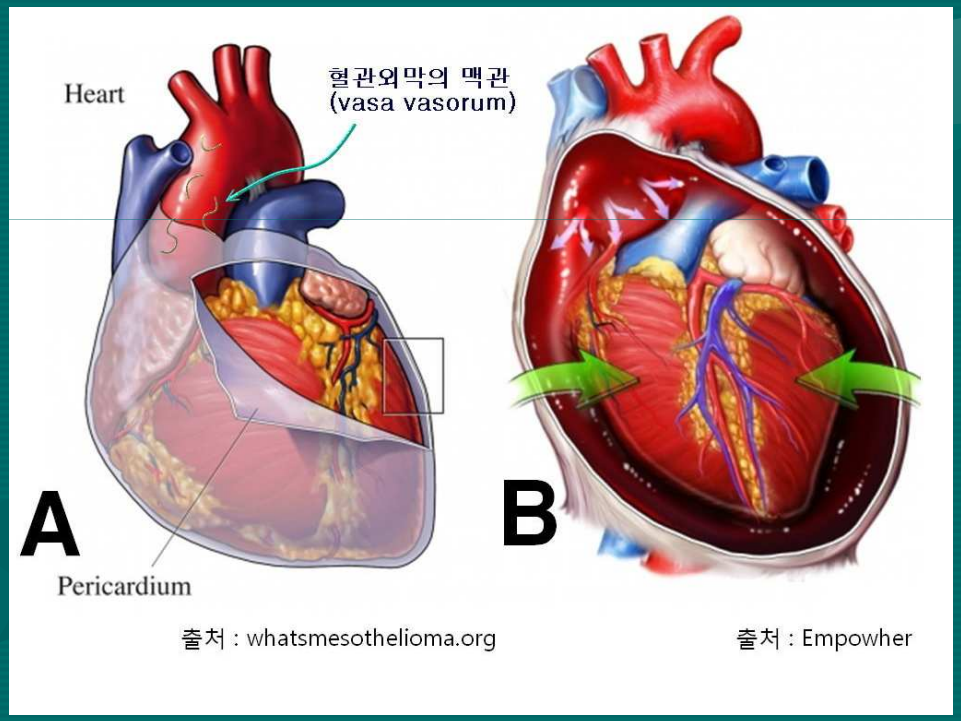

Revisión Secundaria

- Lesiones toráxicas potencialmente fatales:
- Neumotórax Simple
- Hemotórax
- Contusión pulmonar
- Lesiones del árbol traqueobronquial
- Lesiones cardíacas cerradas (Contusión cardíaca)
- Ruptura Aórtica
- Lesión traumática del diafragma
- Lesión cerrada de esófago

Muchas Gracias