Síndrome de Mirizzi

Profesor Dr. Pablo Mirizzi

Cátedra de Cirugía I U.H.C. nº 4
Dr. Anatole Bender

Síndrome De Mirizzi

El síndrome de Mirizzi es una patología benigna de la vesícula y vías biliares , donde un proceso inflamatorio, agudo o crónico, secundario al

impacto de un gran cálculo, o varios, en la vesícula produce la compresión de la vía biliar.

Síndrome De Mirizzi

En estadios mas avanzados puede verse la formación de distintos tipos de fístulas, tanto colecistobiliares como colecistoentéricas.

Es una causa poco común de ictericia obstructiva, más frecuente en países en vías de desarrollo, alcanzando en Latinoamérica entre el 4,7 y 5,7 % de los pacientes con enfermedad litiásica.

Puede ser considerado como un factor de riesgo para el carcinoma de vesícula biliar y diagnóstico diferencial con patología tumoral de vesícula o vía biliar proximal.

Fisiopatología 1ª Situación

La enfermedad litiásica (un único lito de gran tamaño o múltiples pequeños impactados en la bolsa de Hartmann o en el infundíbulo y conducto cístico) determina la generación de inflamación tanto aguda como crónica de la vesícula biliar. Que podrá ocasionar compresión extrínseca

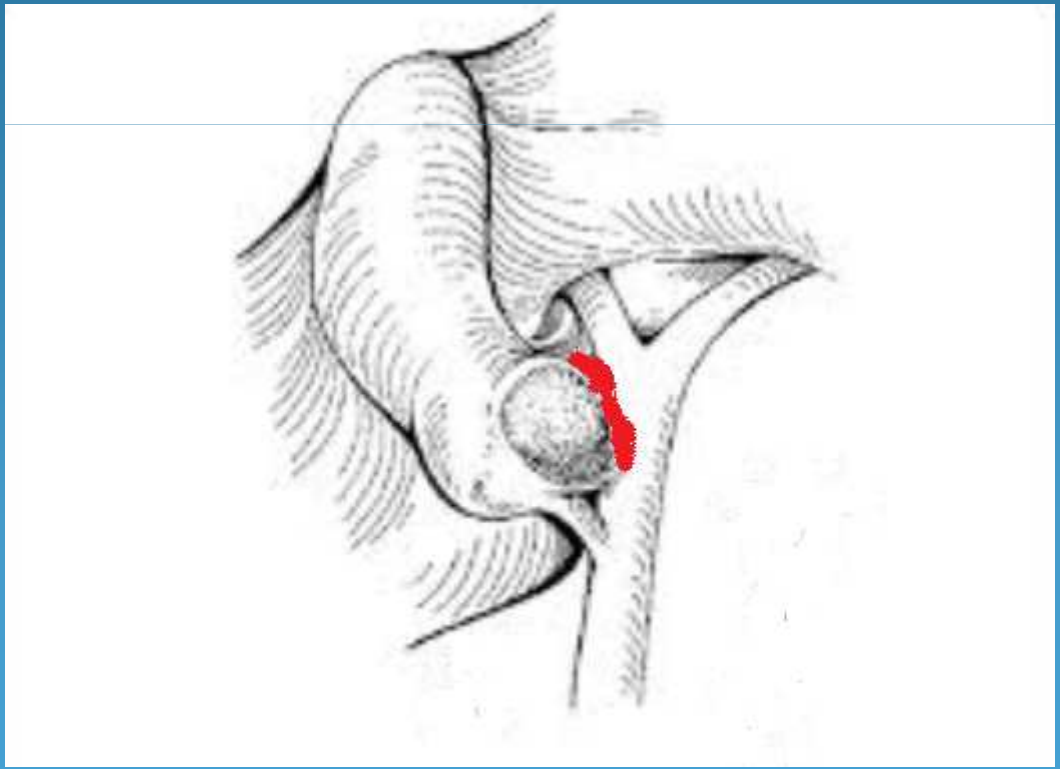

Fisiopatología 2ª situación

Los impactos recurrentes de cálculos biliares dan lugar a episodios repetidos de colecistitis aguda y determinarían que la vesícula biliar, inicialmente distendida, evolucione hasta convertirse en un órgano con paredes gruesas e inflamadas, que eventualmente se convertirá en atrófica con paredes fibróticas. La presión del cáculo y las paredes inflamadas de la vesícula biliar, también explica la compresión extrínseca de la vía biliar

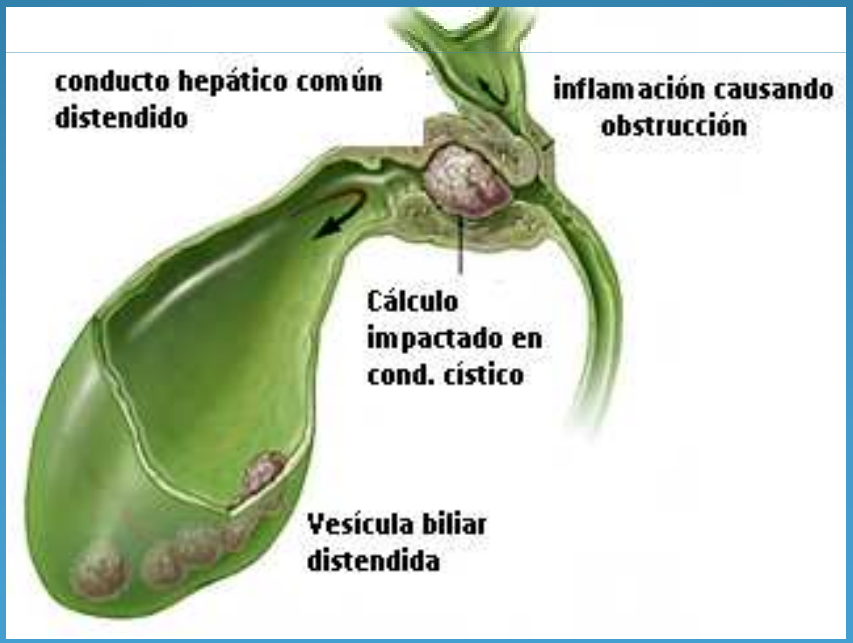

Fisiopatología 3ª situación

El proceso inflamatorio puede finalizar con la degeneración de las paredes vesiculares y la adherencia de las mismas a los cálculos biliares contenidos, o la deformación del infundíbulo y del cístico, creando un habitáculo común entre la vesícula biliar y la vía biliar principal, que se observa en las expresiones del S. de Mirizzi tipo 2A y 2B, obstruyendo en forma parcial o total el flujo biliar.

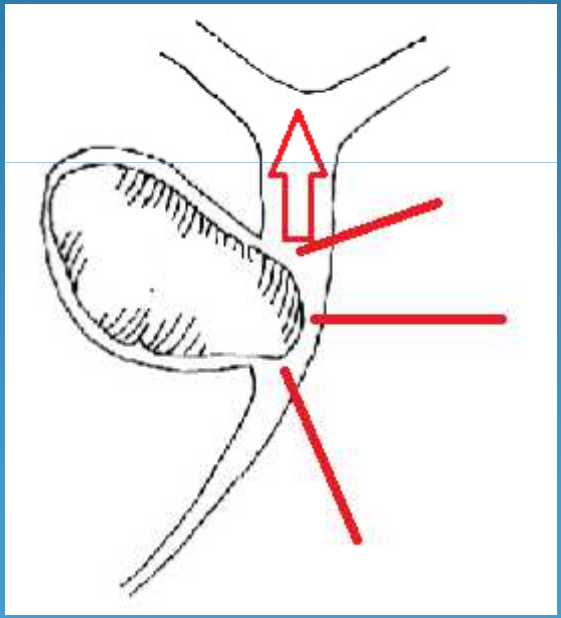

Fisiopatología 4ª situación

La proximidad de la inflamación vesicular con el conducto biliar común, contribuiría a la fusión de sus paredes mediante un proceso que finalizará en la fibrosis. Esto también causará la obstrucción del conducto y la clínica: *ictericia obstructiva*

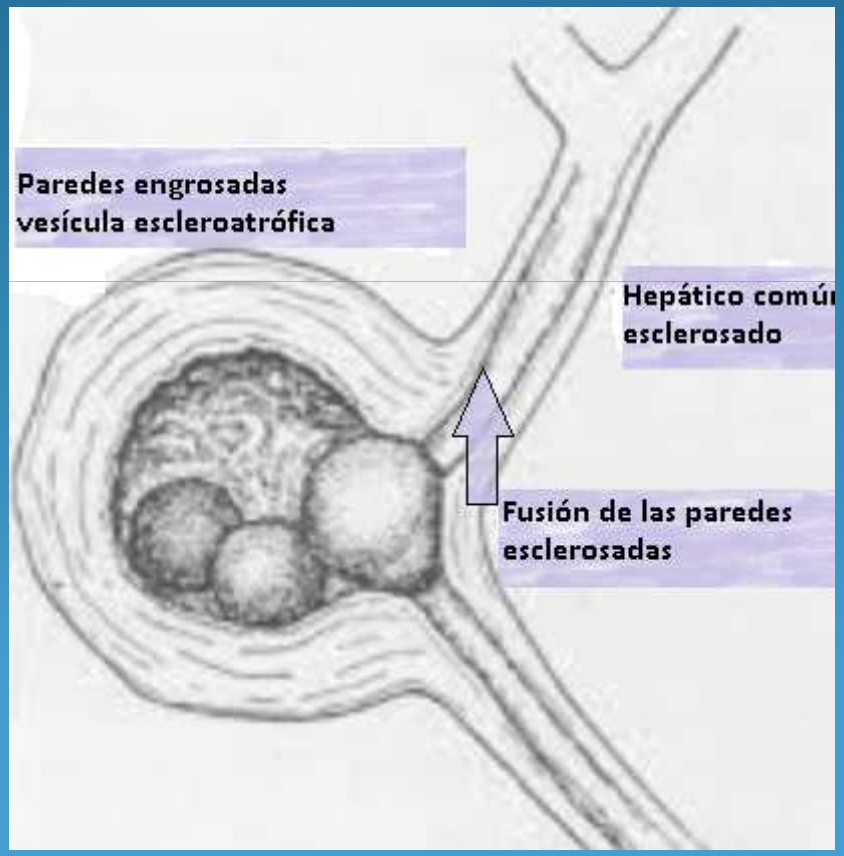

Fisiopatología

La formación de *fístulas colecistobiliares* ha sido explicada por dos mecanismos:

- Uno propone que la vesícula biliar y el proceso inflamatorio secundario llevan a la obliteración completa del conducto cístico. El lito en su paso por este conducto desarrolla úlceras a presión que terminan erosionando la pared de la vesícula y la pared del conducto biliar hasta la necrosis, formando una comunicación entre las dos luces.
- El segundo sostiene que el cálculo biliar impactado en el infundíbulo vesicular dilata progresivamente el conducto cístico, dando lugar a un acortamiento, contracción y fibrosis del mismo formando finalmente una gran comunicación entre el conducto biliar y la vesícula.

Factores Predisponentes

- Conducto cístico largo y paralelo al conducto biliar común.
- Inserción baja del conducto cístico en el conducto biliar.
- Colecistitis recurrente.

CLASIFICACIÓN

En el año 2008 Csendes propone la siguiente clasificación. Divide a la patología en 5 tipos:

I. Compresión externa del conducto biliar por un cálculo impactado en el infundíbulo vesicular o conducto cístico.

II. Fístula colecistobiliar, causada por la erosión de la pared del conducto biliar, generada por el lito. Involucra menos de 1/3 de la circunferencia del conducto biliar.

III. Fístula colecistobiliar que involucra más de 2/3 de la circunferencia del conducto biliar.

IV. Fístula colecistobiliar con calculo vesicular que ocupa toda la circunferencia de la vía biliar y que desplaza la pared opuesta del conducto biliar a la implantación del cístico, vesícula completamente fusionada con el conducto formando una estructura única.(Habitáculo común) No hay planos de disección reconocibles entre las estructuras del árbol biliar.

V. Fístula colecistoentérica junto con otro tipo de Mirizzi.

V a. Sin íleo biliar

V b. Con íleo biliar.

Clasificación

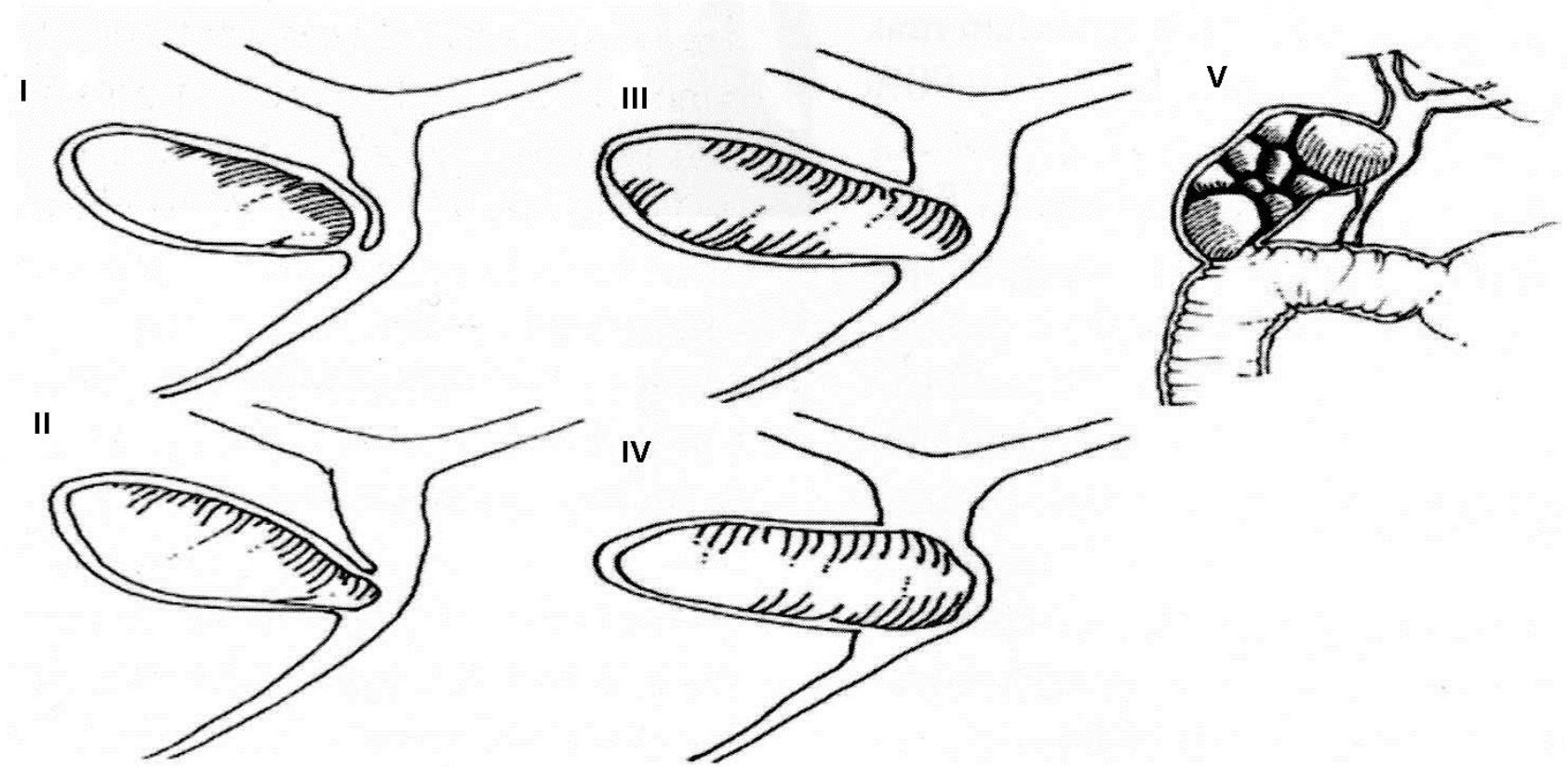

Manifestaciones Clínicas

Afecta predominantemente a mujeres de entre 53 y 70 años.

La presentación puede ser aguda o crónica, siendo esta última la forma más frecuente.

Los síntomas suelen ser inespecíficos e incluyen: ictericia obstructiva, dolor abdominal en hipocondrio derecho o fiebre, en pacientes con diagnóstico o sospecha de enfermedad litiásica.

Otra manifestación, menos frecuente es el íleo biliar.

Diagnóstico

Resulta dificultoso hacer el diagnóstico preoperatorio

Se basa en la clínica

El alto índice de sospecha

Exámenes complementarios por imágenes y endoscópicos

- La mayoría de los pacientes son diagnosticados en el intraoperatorio

Diagnóstico por imágenes

LA ECOGRAFÍA permite visualizar una vesícula contraída con paredes engrosadas o adelgazadas, litos únicos o múltiples, conducto hepático dilatado por encima de la obstrucción.

LA COLANGIORESONANCIA constituye un diagnóstico mas preciso, ya que detecta entre el 70 y 90% de los casos de Mirizzi y resulta útil para determinar la presencia de fístulas o compresiones extrínsecas del conducto biliar.

LA TAC a pesar de que no tiene signos específicos de la patología en cuestión, su importancia principal radica en que permite descartar enfermedad maligna en el área porta-hepática y en el hígado.

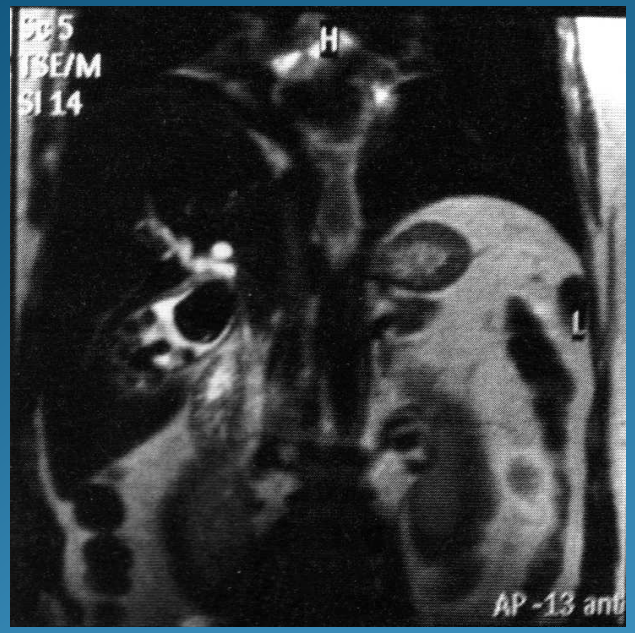

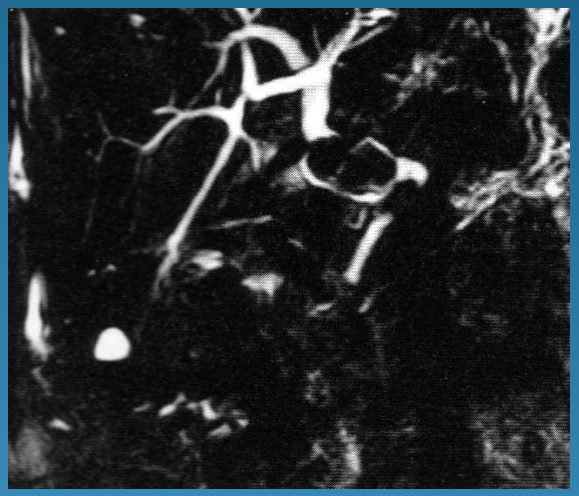

En las Figuras, se evidencia una colangioresonancia en la cual se observa macro litiasis vesicular en intimo contacto con el conducto hepático común. Via biliar intrahepática dilatada y vía biliar extrahepática de calibre conservado.

DIAGNÓSTICO DIFERENCIAL

Es importante diferenciar el Síndrome de Mirizzi de patologías malignas tales como: Colangiocarcinoma, Cáncer de vesícula, Cáncer de Páncreas, Colangitis esclerosante, Enfermedad metastásica.

Patologías Asociadas

- Ileo biliar
- Cáncer de vesícula

Tratamiento

- Si existe Fístula: Mirizzi II; III, IV : realizar colangiografía , colecistectomía parcial con cierre del muñón con material de reabsorción lenta
- Si existen cálculos distales, se explora la vía y se puede colocar un tubo de Kehr, ya sea a través del cístico dilatado (fístula colecisto coledociana), como por debajo del ingreso del cístico, cerrando el muñón con tejido vesicular remanente
- Si existe fístula colecisto duodenal o colónica, colecistectomía total en Mirizzi I y tratamiento de la vertiente intestinal de la fístula. En grados más altos, cierre del muñón remanente vesicular y se realiza también tratamiento por sutura del componente intestinal (siempre tomando biopsia de los bordes)
- Si existe ileo biliar, tratar la oclusión por enterotomía superior al impactamiento del cálculo y cierre de enterotomía según Miculikz. Se prioriza el tratamiento de la oclusión a la colecistectomía

Mirizzi II A

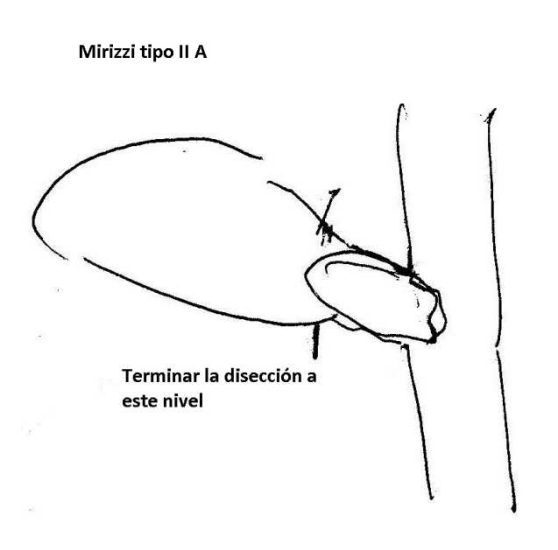

Si existe Fístula: Mirizzi II; III, IV : realizar colangiografía , colecistectomía parcial con cierre del muñón con material de reabsorción lenta

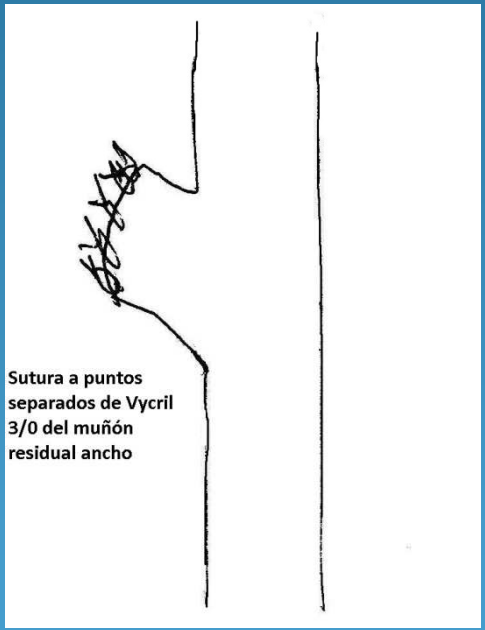

Si existen cálculos distales, se explora la vía y se puede colocar un tubo de Kehr, ya sea a través del cístico dilatado (fístula colecisto coledociana), como por debajo del ingreso del cístico, cerrando el muñón con tejido vesicular remanente

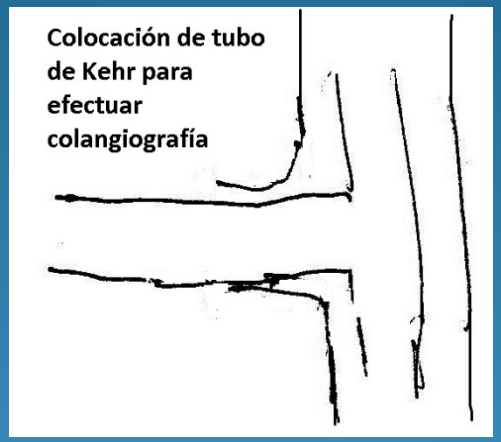

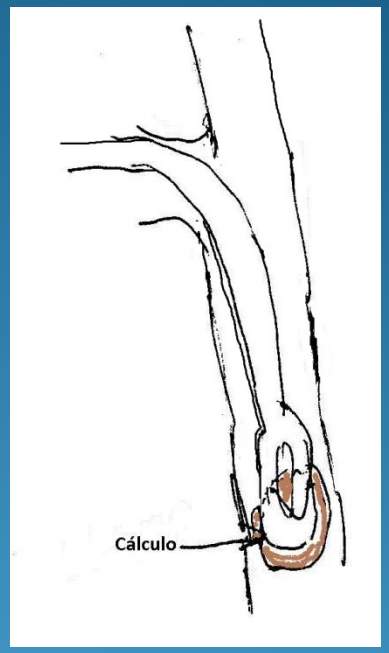

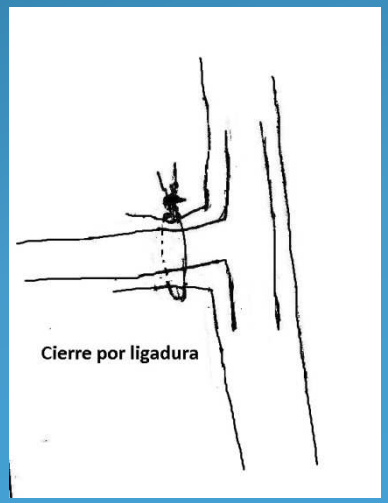

y se puede colocar un tubo de Kehr por debajo del ingreso del cístico, cerrando el muñón con tejido vesicular remanente

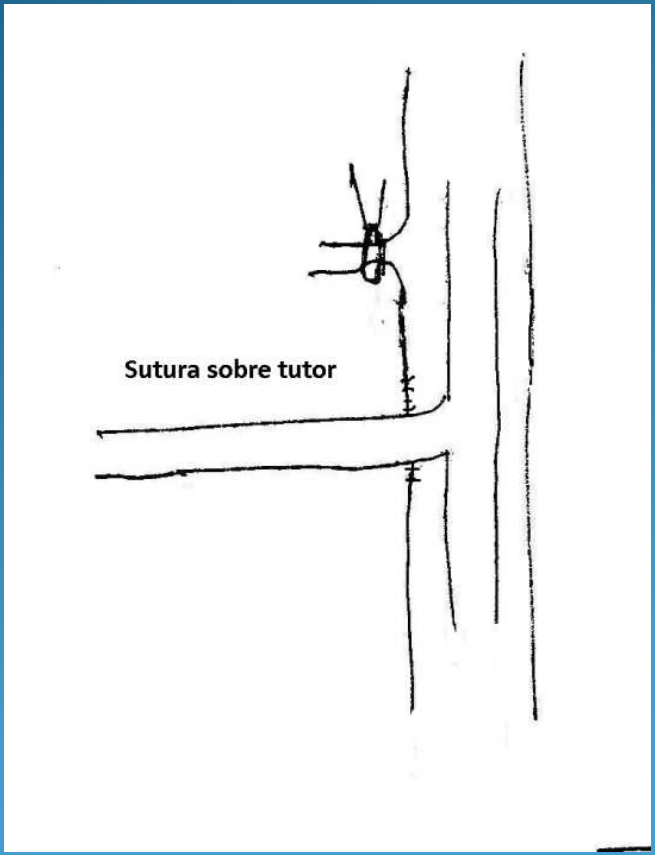

Si existe fístula colecisto duodenal o colónica, colecistectomía total en Mirizzi I y tratamiento de la vertiente intestinal de la fístula. En grados más altos, cierre del muñón remanente vesicular y se realiza también tratamiento por sutura del componente intestinal (siempre tomando biopsia de los bordes)



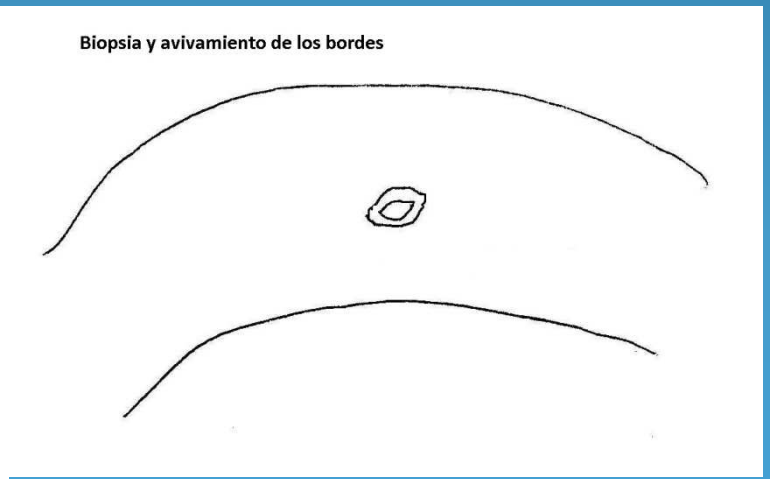

Sutura de los bordes de la vertiente intestinal de la fístula a puntos separados

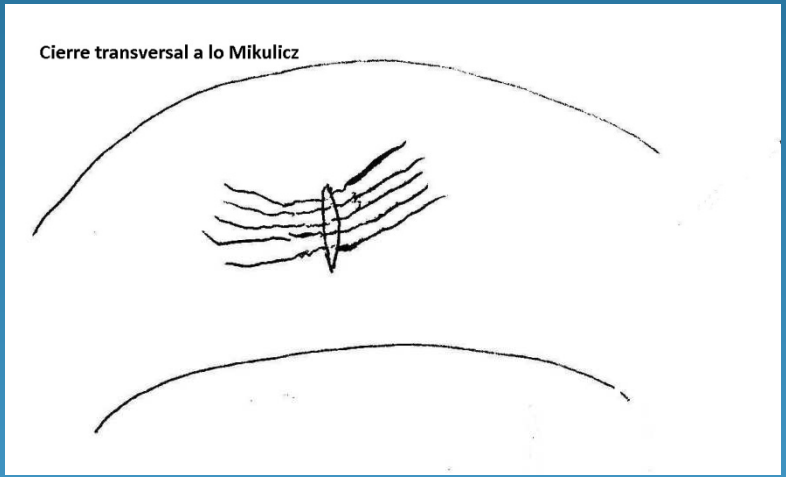

Si existe ileo biliar, tratar la oclusión por enterotomía superior al impactamiento del cálculo y cierre de enterotomía según Miculikz. Se prioriza el tratamiento de la oclusión a la colecistectomía