Patología arterial
2ª parte de la clase

Prof. Dr . Anatole Luis Bender
Cat. Cir II
Fac. C. Médicas U.N. Córdoba

Principales lozalizaciones de la obstrucción crónica arterial de miembros inferiores

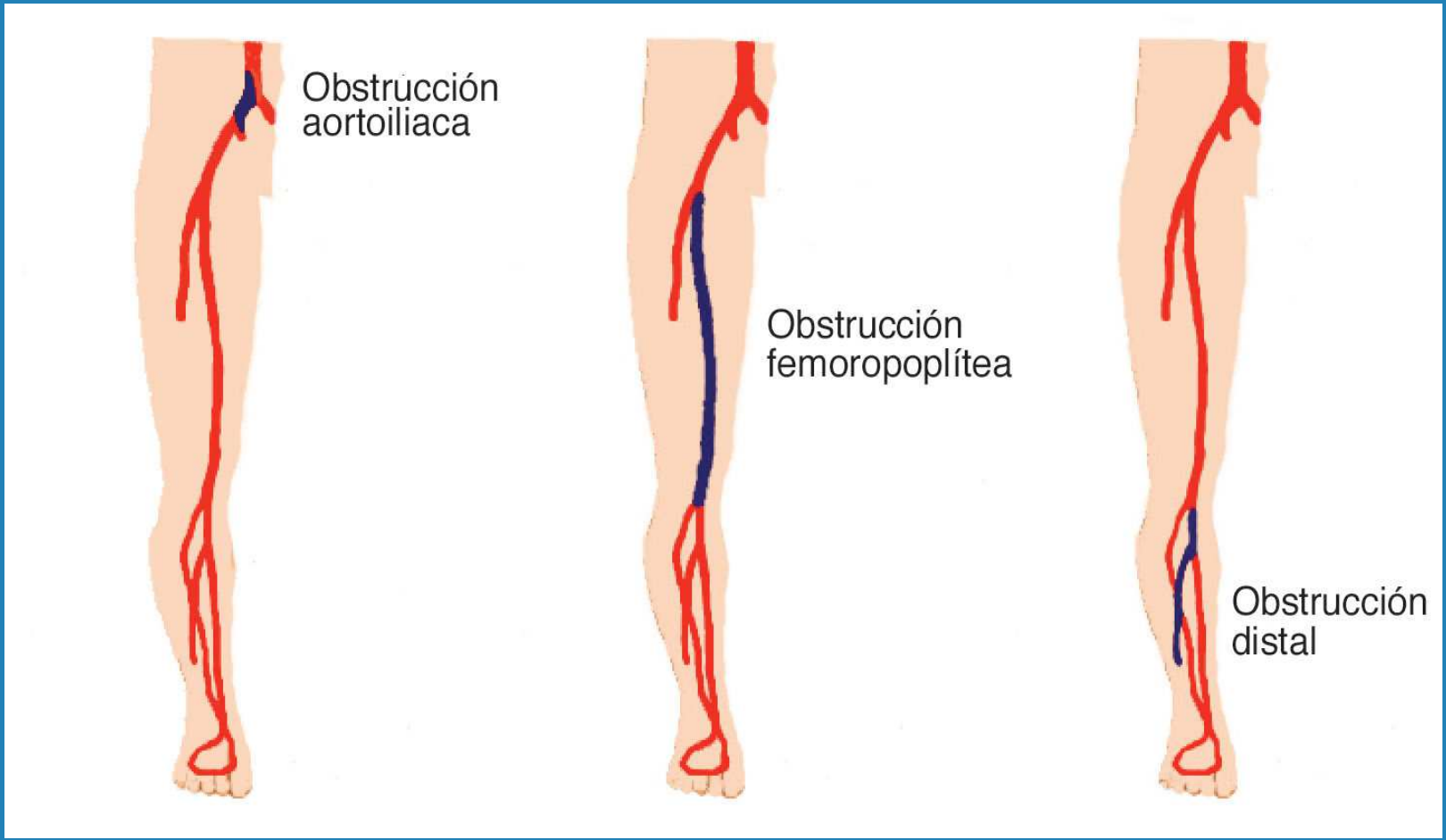

ENFERMEDAD OCLUSIVA DE LA AORTA DISTAL Y SUS RAMAS

- Es causada más frecuentemente por arterioesclerosis y menos a menudo por émbolos
- La claudicación intermitente de cadera muslo y pantorrilla es el signo cardinal
- HALLAZGOS
- Disminución o ausencia de pulsos
- Dependiendo del lecho distal, trastornos tróficos o cambios en la temperatura
  - Pérdida del vello, atrofia muscular, uñas opacas, rubor cutáneo
- Cambios del color de piel
- Ulceras por debajo del maleolo
- Palpación: Temperatura, sudoración fria, pulsos, ausencia de pulsos en otros territorios
- Auscultación: Soplos sistólicos o continuos, arritmias
- Retardo en el tiempo de llenado venoso

Clasificación de la isquemia crónica de las extremidades inferiores.
Estadios clínicos de Fontaine

Grados. Cuadro clínico

- I Paciente asintomático o con síntomas inespecíficos
- II
  - IIa Cláudicación intermitente no incapacitante (más 150 m).
  - IIb Claudicación intermiente incapacitantes (menos 150 m)
- III Dolor en reposo
- IV Isquemia grave con lesiones tróficas (ulceración y gangrena)

Claudicación intermitente

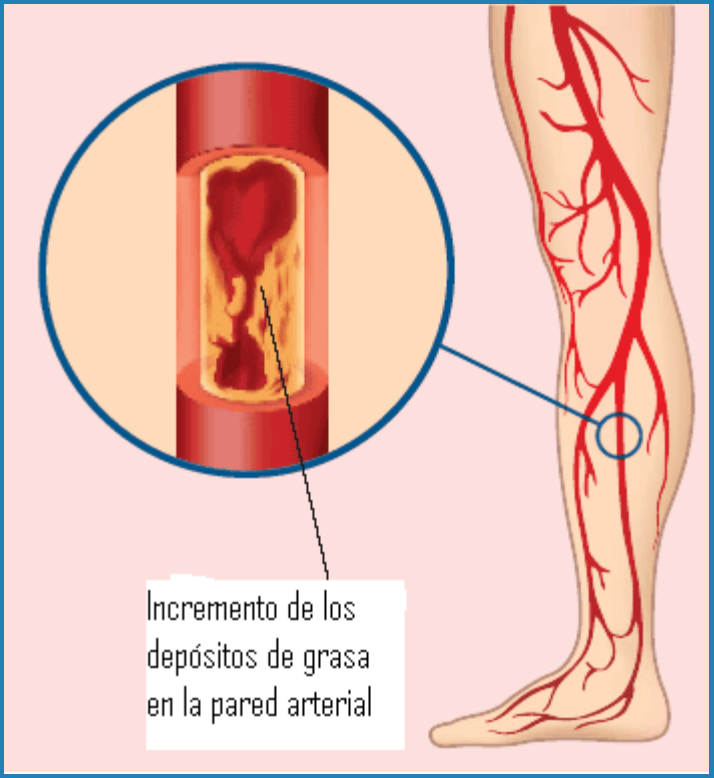

ENFERMEDAD OCLUSIVA DE LA AORTA DISTAL Y SUS RAMAS PRUEBAS COMPLEMENTARIAS

- ULTRASONIDO MODO B: PARA VISUALIZAR VASOS EN TIEMPO REAL
- PLETISMOGRAFIA: Registra cambios de volumen en cada sístole ventricular
- ULTRASONIDO: SE BASA EN EL CAMBIO DE FRECUENCIA DEL ULTRASONIDO, PROPORCIONAL A LA VELOCIDAD DE LA CORRIENTE SANGUINEA
  - PUEDEN USARSE MANGUITOS DE TENSIOMETRO, USAR EL TRANSDUCTOR PARA PERCIBIR LA PRESION SISTÓLICA Y ESTABLECER UN INDICE, Ej.: TOBILLO- BRAZO= 1, < 1 = ISQUEMIA
- RAYOS x
- T.A.C.
- R.M.N.
- ARTERIOGRAFIA: El examen más importanta para localizar y determinar el grado de obstrucción arterial

ÍNDICE TOBILLO/BRAZO

Técnica sencilla y económica.

Material necesario:

.Esfingomanómetro de mercurio

.Doppler

Se toma tensión arterial humeral bilateral, tomando como referencia la tensión sistólica mayor de ambos brazos.

A continuación se realiza la toma de TAS a nivel de Art. Pedia o Tibial Posterior en ambas extremidades inferiores.

¿CÓMO SE REALIZA EL CÁLCULO?

$$ITB = \frac{\text{PRESIÓN SISTÓLICA EN ARTERIA TIBIAL POSTERIOR}}{\text{PRESIÓN SISTÓLICA HUMERAL}}$$

INTERPRETACIÓN DE LOS VALORES DEL ÍNDICE TOBILLO/BRAZO

- ITB > 1,25 Indicativo de calcificación arterial
- ITB 0,9- 1,24 Indicativo de normalidad
- ITB entre 0,6-0,9 Indicativo de arteriopatía ligera-moderada
- ITB < 0,6 Arteriopatía grave
- ITB < 3 Gangrena isquémica

Resonancia magnética nuclear, mostró lesión del 80% en el tercio medio de la arteria ilíaca externa izquierda.

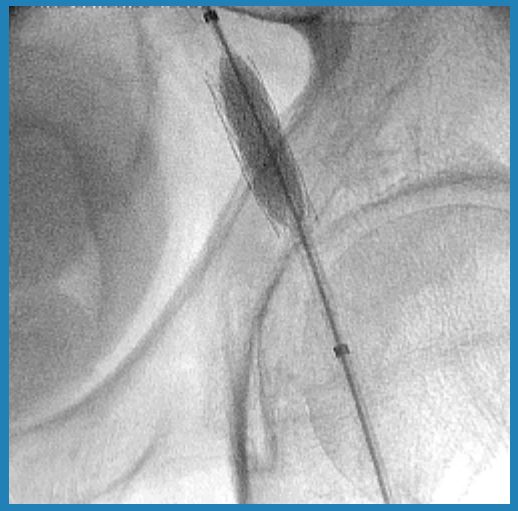

Arterias del miembro inferior. Evolución natural de las trombosis

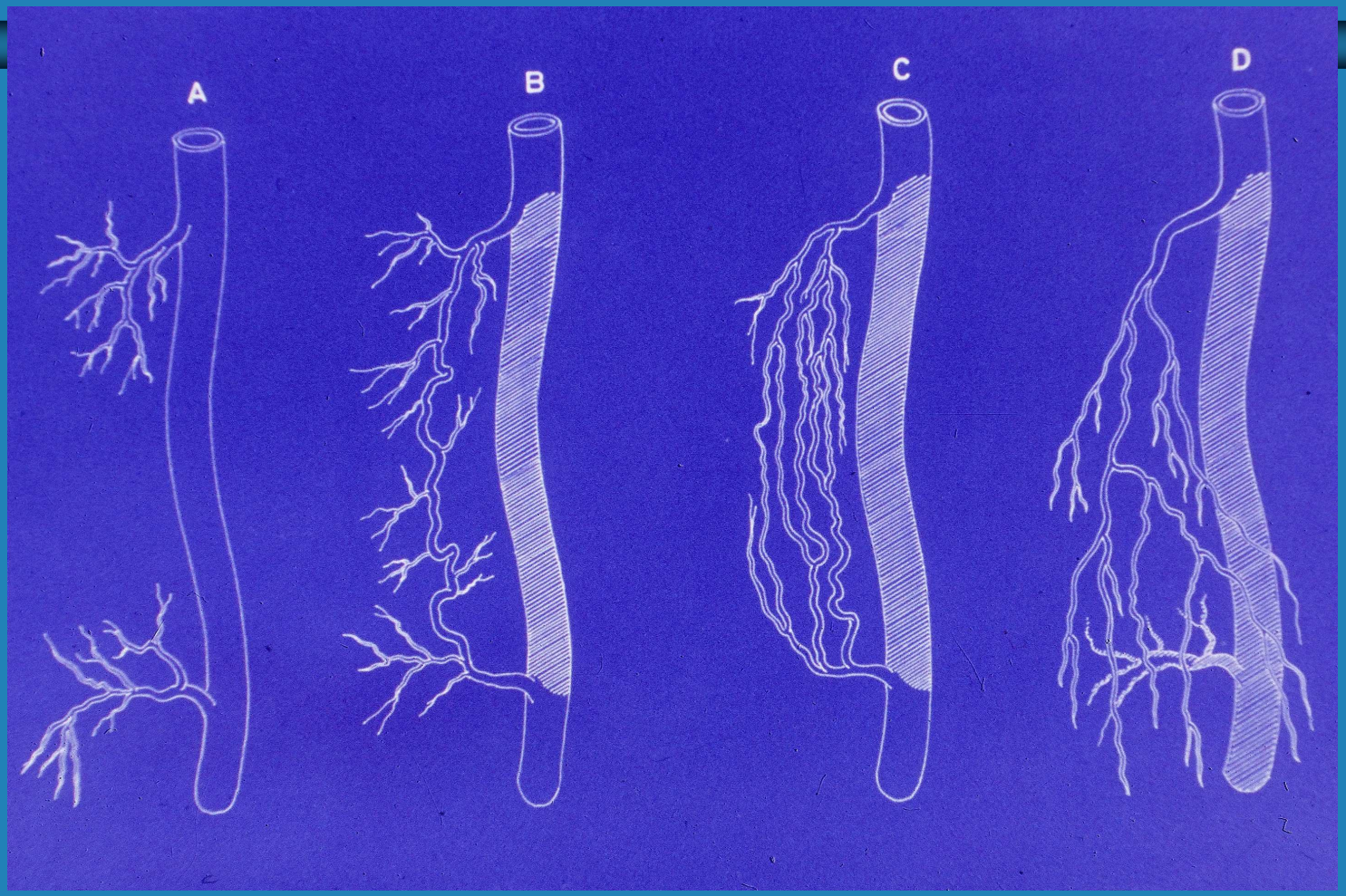

OPCIONES TERAPEUTICAS EN ARTERIOPATIAS OBSTRUCTIVAS

- DERIVACION E INJERTO TERMINO-LATERAL, CON ANASTOMOSIS DISTAL Y PROXIMAL EN BISEL
- PROTESIS DE DACRON
- INJERTOS AORTO-FEMORALES Y AORTO-ILIACOS
- ENDARTERECTOMIA PARCIAL O SEGMENTARIA PARA ENSANCHAR EL CALIBRE DE LA AORTA O DISTALMENTE EN CASO DE ESTENOSIS
- LA INTIMA DISTAL A LA ENDARTERECTOMIA, SE SUTURA A LA PARED, PARA EVITAR LA DISECCION
- LAS ARTERIOTOMIAS SE PUEDEN CERRAR CON PARCHES DE VENA O DACRON (ANGIOPLASTIA)
- HEPARINIZACION, TERMINADA LA OPERACION SE LA NEUTRALIZA CON PROTAMINA
- ANGIOPLASTIA CON BALON, TECNICA PERCUTANEA EN ESTENOSISS SEGMENTARIAS

OBSTRUCCION DE LAS ARTERIAS RENALES

- Por arterioesclerosis, displasia fibromuscular, embolia, trombosis, tromboangeitis, aneurisma, arteritis sifilítica
- Lleva a isquemia e hipertensión por el mecanismo de renina angiotensina
- Se estudia con pielografía endovenosa minutada, renograma radioisotópco, aortografía estudios de función renal, renina x RIA y Ecodoppler de arterias renales
- El tratamiento es el injerto venoso o la prótesis de Dacron, en ocasiones asociada a la endarterectomía previa

OCLUSION FEMORAL Y POPLITEA

- DOLOR
- PRESENCIA DE PULSO FEMORAL UBICA LA LESION EN SITIO MAS DISTAL
- LA ISQUEMIA PRODUCE ULCERAS EN LOS DEDOS
- LO PRINCIPAL ES PALPAR LOS PULSOS
- PRACTICAS COMPLEMENTARIAS: Ultrasonido, arteriografía, esfigmomanometría?
- TRATAMIENTO: Derivación con injerto venoso invertido o normotópico. Homoinjertos, 50% de fracasos
- LA DILATACION TRANSLUMINAL ES PELIGROSA : Embolizaciones de placas, trombosis 2arias, perforaciones

Palpación del pulso pedio

Edema discrásico y eritromelalgia

OCLUSION ARTERIAL AGUDA

- Puede causar necrosis isquémica de los músculos afectados, que se vuelve irreversible en 4 a 8 Hs.
- Los trombos tienden a desarrollarse en arterias distales al sitio de la oclusión
- Con isquemia persistente la trombosis se desarrolla en el sistema venoso, lo que hace imposible el tratamiento quirúrgico
- Las causas de una oclusión arterial aguda son:
- Embolia, traumatismo o trombosis
- Los signos son las 5 P: pain (dolor), parálisis. Parestesias, palidez y ausencia de pulsos (pulseless

Obstrucción arterial aguda Femoral

Obstrucción aórtica

Arteriografía por punción

OCLUSION ARTERIAL CRONICA

- La evolución puede ser gradual y progresiva, o agravarse por episodios agudos (traumatismos)
- Se divide en 3 grandes grupos: Enfermedad a nivel aorto-ilíaco, fémoro-poplíteo y tibio-peroneo
- El dolor aparece con la actividad física y desaparece con el reposo. CLAUDICACION INTERMITENTE
- Hay dolor a la palpación de los grupos musculares
- Por períodos variables el único signo de progresión de la insuficienncia arterial, consiste en un empeoramiento de la claudicación
- El dolor se convierte en dolor en reposo, referido a los sitios más distales, que se agrava al elevar la pierna

Mal perforante plantar

Pie diabético. Abscesos interfasciales

- Avenamiento
- Conservar los puntos de apoyo

Gangrena seca y delimitación

EMBOLIA ARTERIAL

- En cerca del 90% de los pacientes con embolias arteriales en las extremidades inferiores, el émbolo se origina en el corazón por una de estas tres causas posibles:
- Estenosis mitral
- Fibrilación auricular
- Infarto de miocardio
- En algunos pacientes es el 1er signo de una cardiopatía desapercibida
- Manifestaciones clínicas: Las 5 P y venas periféricas colapsadas, edema y necrosis

TRATAMIENTO - EMBOLECTOMIA

- Se pasa a través de una arteriotomía una sonda balón de Fogarty
- Se puede hacer hasta con anestesia local
- Se administran antes de la embolectomía 5000 U.I. de heparina E.V.
- La incisión se hace proximal al émbolo. Se pasa la sonda de Fogarty con el balón desinflado, lo más distalmente posible se lo infla y se lo saca inflado; el émbolo salta por la incisíon y se lo extrae.
- Control de pulsos por palpación o por Doppler en el postoperatorio.
- Se heparíniza al paciente con 5.000 U.I. de heparina cada 4 a 6 Hs.

Sonda balón de Fogarty y la extracción de un émbolo



Conclusiones

- La patología arterial es múltiple
- El diagnóstico de la misma requiere un conocimiento previo de los síntomas y signos, así como de los distintos métodos complementarios a los que se debe recurrir
- Existen variadas técnicas de recuperación y reconstrucción del arbol vascular, que se incluyen en el armamentario terapéutico: By pass, angioplastías, etc.
- Es necesario conocer y recomendar una conducta preventiva en cuanto a hábitos tóxicos y en lo nutricional, para reducir el impacto de la patología arterial