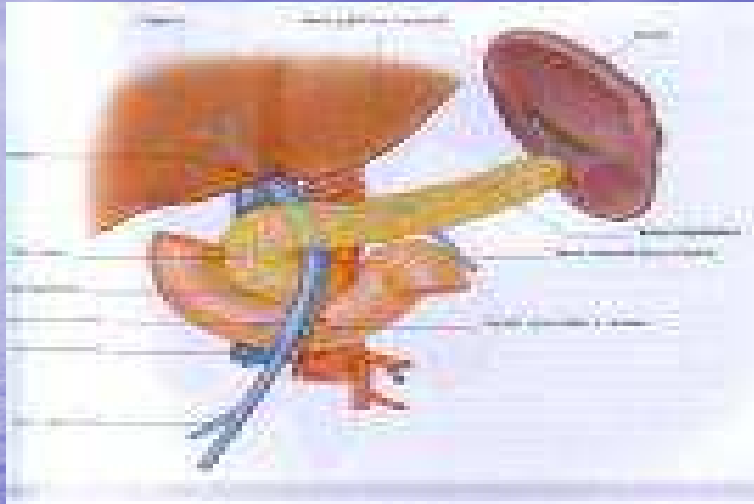


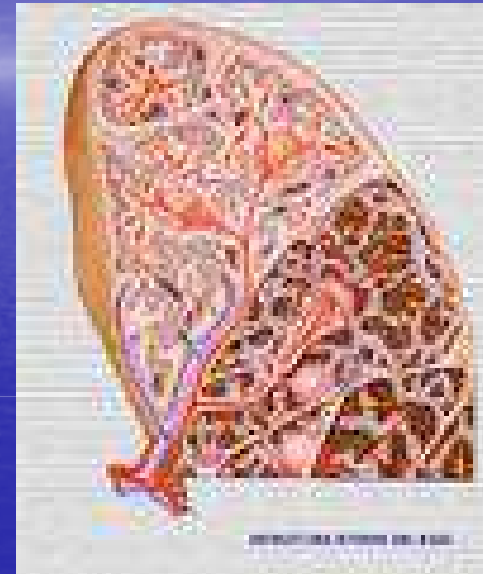
# **PATOLOGIA QUIRURGICA DEL BAZO**

**Dr. Guillermo Molina**

# Anatomía



- **Bazo ectópico**
- **Bazo accesorio**
- **Esplenosis peritoneal y pleural**



# Fisiología

- Principal responsable de función hemocateretica
- Órgano hematopoyetico en etapa fetal
- Forma parte del sistema inmune. Ig G

- **HIPERESPLENISMO : Hiperfunción**

**Esplenomegalia**

**Disminución de glóbulos rojos, blancos, plaquetas**

**Recuperación post esplenectomia**

# Indicaciones de Esplenectomía

- **Enfermedades hematológicas**
- **Tesaurismosis**
- **Roturas de bazo**
- **Resecciones oncológicas**
- **Patologías propias del bazo**
  - **Quiste hidatídico**
  - **Pseudoquistes**
  - **Tumores primitivos**

# Enf Hematologicas

**Anemia**

**Esplenomegalia**

**Ictericia**

- **Esferocitosis hereditaria**

- Enfermedad autosomica dominante
- Asociada a patologia osea, litiasis vesicular
- Crisis aplasticas ohemoliticas, esplenomeg dolorosa

- **Anemia hemolitica por hemoglobinopatia**

- Beta talasemia - Hb F-
- Alfa talasemia - Hb H-
- Anemia drepanocitica - Hb S- Raza negra

# Otras Enfermedades hematologicas

- **Anemia hemolitica eritroenzimopatica**
- **Anemia hemolitica por Ac calientes**
- **Purpura trombocitopenica**
- **Otras trombocitopenias**
- **Neutropenia ciclica**
- **Sindromes mieloproliferativos cronicos**
  - **Policitemia vera**
  - **La trombocitemia esencial**
  - **La leucemia mieloide cronica**
  - **La mielofibrosis idiopatica**
- **Sindrome linfoproliferativo**
- **Enfermedad de Hodking y no Hodking**

# Patologías propias del bazo

- **Absceso esplénico**
  - Fiebre, esplenomegalia, leucocitosis, dolor
  - Causa más frecuente endocarditis bacteriana, infarto, post traumáticas
- **Quistes no parasitarios**
- **Pseudoquistes**
- **Tumores**

# Roturas espontaneas

- **Infecciosas**
  - mononucleosis, paludismo, fiebre tifoidea,
- **Abscesos esplenicos**
- **Quistes esplenicos**
- **Seudoquistes esplenicos**
- **Amiloidosis**
- **Leucemias**
- **Tumores**



# Complicaciones postesplenectomía

- **Absceso subfrenico izquierdo**
- **Neumopatías**
- **Hipertermia aislada**
- **Riesgo aumentado de infecciones**
- **Trombosis del sistema venoso profundo**
- **Trombosis del sistema venoso portal**