CÁNCER DE MAMA

Profesor Dr. Otilio Rosato
2ª Catedra de Clínica Ginecológica
Facultad de Ciencias Médicas U.N.C

- ANATOMIA
- Son dos órganos glandulares ubicados en la pared anterior del tórax, desde la 3ª a la 7ª costilla de cada lado, entre las líneas para esternal y axilar anterior, delante de los músculos pectorales mayor y menor.
- La cara anterior se compone de :
- -Piel
- -Areola
- -Pezón
- El tejido celuloadiposo subcutáneo que rodea la glándula se desdobla en su periferia en 2 capas:
- -Anterior: La cual se va adelgazando a medida que se aproxima a la areola, y desaparece en el pezón, esta tabicada por trabeculas conjuntivas (Ligamentos de Cooper o suspensorios) que unen la piel con crestas fibrosas del cuerpo glandular.
- -Posterior: Retro mamaria delgada y se continua hacia arriba con la fascia superficial, se adhiere a la aponeurosis del pectoral mayor y al borde de la clavícula.
- Estructura de la glándula mamaria propiamente dicha:
- Constituida por 15 a 20 lóbulos aislados, los que a su vez derivan de la unión de numerosos lobulillos, cada uno de estos lóbulos desemboca independientemente en el pezón por medio del conducto galactóforo.
- Los conductos galactóforos, al dirigirse a la profundidad se dividen sucesivamente en numerosas ramificaciones que constituyen los lobulillos.

IRRIGACION

- Arterias

-Mamaria interna: rama de la subclavia, que desciende por el borde esternal y emite varias ramas perforantes.

-Mamaria externa: o torácica inferior, rama de la axilar, envía ramificaciones a la porción supero externa mamaria,

-Intercostales: 2ª, 3ª y 4ª, mediante ramas perforantes, irgan la cara posterior de la glándula.

LINFATICOS

Cadenas ganglionares:

- Ganglios axilares
- Ganglios de la mamaria interna
- Ganglios de la cadena acromiotoracica o interpectoral
- Ganglios supraclaviculares

INERVACION

- Intercostales del 2º al 6º
- Rama supraclavicular del plexo cervical
- Rama torácicas del plexo braquial

Epidemiologia

- Causa de mortalidad mas frecuente en mujeres de 35 a 55 años
- Incidencia mundial varia entre 20-80x 100.000 habitantes.
- La misma aumenta un 2% anual
- En la mujer norteamericana la incidencia es de 80/100.000 y en la japonesa es de 20/100.000.

- En la Argentina, cada año, mueren aproximadamente 5.400 mujeres (MSAL 2009) y se estima que se diagnostican alrededor de 17.000 casos nuevos (Ferlay et al. 2010)

- La tasa de mortalidad de la Argentina fue de 22,4 por 100.000 mujeres (2007)

Factores etiopatogenicos y epidemiológicos

- Edad
- Factores genéticos
- Edad de la menarca
- Edad de la menopausia
- Paridad
- Lactancia
- Peso
- Dieta
- Alcohol
- Actividad física
- Ambiental
- Hormonal

Factores que aumentan el riesgo	Factores que disminuyen el riesgo
-Historia familiar de cáncer de mama	-Ausencia de antecedentes familiares
-Menopausia tardía	-Menopausia temprana
-Nuliparidad	-Multiparidad
-Mayor edad al primer embarazo	-Edad temprana al primer embarazo
-Ausencia o breve periodo de lactancia	-Lactancia prolongada
-Tratamientos prolongados con estrógenos	-Ooforectomia bilateral en edad fértil.
-Ciclos monofásicos	-Actividad fisica
-Carcinoma de endometrio o de la mama contralateral	
-Obesidad	

Clasificación Histológica de los Tumores de Mama

- I-Tumores epiteliales:

Benignos: Papiloma intraductal

Adenoma de pezón

Adenoma: Tubular o lactante

Otros

Malignos: No invasores

-Carcinoma lobulillar in situ

-Carcinoma intraductal in situ

Malignos: invasores

-Ca. Ductal infiltrante

-Ca. Ductal infiltrante con componente intraductal predominante

-Ca. Lobulillar infiltrante

-Ca. Mucinoso

-Ca. Medular

-Ca. Papilar

-Ca. Tubular

-Ca. Adenoquistico

-Ca. Secretorio juvenil

-Ca.Apocrino

-Ca. Con metaplasia (Pavimentoso; Cls. Fusiformes; Oseo cartilafinoso)

- II-Tumores Mixtos conectivos y epiteliales

  -Fibroadenoma

  -Tumor Phyllodes

  -Carcinosarcoma

- III-Tumores misceláneos

  -Tumores de tejidos blandos

  -Tumores de piel

  -Tumores de tejidos linfoides y hematopoyeticos.

- IV-Tumores no clasificados

- SEMIOLOGIA MAMARIA
- Anamnesis: El nodulo mamario es el sintoma mas comun (57%)
- Sintomas infrecuentes:

  -Dolor mamario

  -Cambios en la forma y tamaño de la mama

  -Secrecion por pezon

  -Cambios de apariencia en la piel

Clasificación clínica del cáncer de mama T.N.M.

- Tx Tamaño indeterminado
- T0 Tumor no evidente
- Tis Ca in situ
- T1 Tumor <2cm en su diámetro mayor
- T2 Tumor >a 2cm a <5cm en su diámetro mayor
- T3 Tumor >5cm en su diámetro mayor

- T4 Tumor de cualquier medida con extensión a pared torácica o piel (pared torácica incluye: costillas; musc. Intercostales y serrato mayor.)

Nx Gls. Regionales no determinados

No Ausencia de adenopatías

N1 Adenopatías homolaterales móviles

N2 Adenopatías homolaterales fijas entre si

N3 Adenopatías de la cadena interna homolateral

- Mx Metástasis a distancia indeterminadas
- Mo Sin metástasis a distancia
- M1 Metástasis a distancia

- EXAMEN FISICO
- Inspeccion:
- Torso desnudo:1)Sentada con brazos relajados
- 2) Sentada con manos en la cintura
- 3) Sentada con brazos levantados (maniobra de Benzadon)
- 4) Sentada con brazos hacia adelante (maniobra de Auchinlos)
- Se Objetivan: Tamaño
- Simetria
- Prominencias o nodulos visibles
- Depresiones
- Edemas
- Procesos inflamatorios
- Ulceras
- Areola y pezon: fistulas, deformaciones, lesiones eccematosas, etc.

- Palpacion:
- Paciente sentada se exploran:

  -Region axilar

  -Region supraclavicular

  -Region infraclavicular

  Se objetiva la presencia de ganglios, numero, consistencia, tamaño, fijeza, etc.

  Paciente acostada se explora la mama, con los brazos por encima de la cabeza se divide a la misma en cuatro cuadrantes, ordenadamente se exploran cada uno de ellos.

Nodulo de mama con retraccion

- Mamografia clasificacion BI-RADS (*Breast Imaging Report and Database System)*

Clase 0: Radiografía insuficiente, necesita una evaluación adicional con otro estudio, no es posible determinar alguna patología.

Clase I: Mamografia negativa de malignidad.

Clase II:Mamografia negativa de malignidad, pero con hallazgos benignos (ganglios intramamarios, calcificaciones benignas, etc). 0% de posibilidades de cáncer.

Clase III:Resultado con probable benignidad, pero que requiere control a 6 meses. Puede presentar nodulos circunscritos o algún grupo pequeño de calcificaciones puntiformes y redondeadas. 2.24% de posibilidades de cáncer.

Clase IV:Resultado dudoso de malignidad. Requiere una confirmación histopatologica.(V.P.P. 20 A 30%)

Clase V:Alta sospecha de malignidad. Requiere biopsia para confirmar diagnostico. > de 95% de posibilidades de malignidad.

Diferencias de las imágenes de procesos benignos y malignos.

	Benignos	Malignos
Contornos	Regular, neto con ribete claro periférico (halo de seguridad)	Irregulares difusos, espiculados
Correlación Clº-Rx	Coinciden las imágenes	Imagen radiológica menor
Engrosamiento de la piel	No	Si
Calcificaciones	Gruesas y dispersas	Microcalcificaciones agrupadas
Densidad	Homogénea	No homogénea
Localización	Bilateral	unilateral
Otras características	Vasos normales	Vasos dilatados
Retracción de piel y pezón	No (excepto Necrosis grasa, galactoforitis, ectasia de conductos, mastitis	Si
Numero	Múltiple	Única

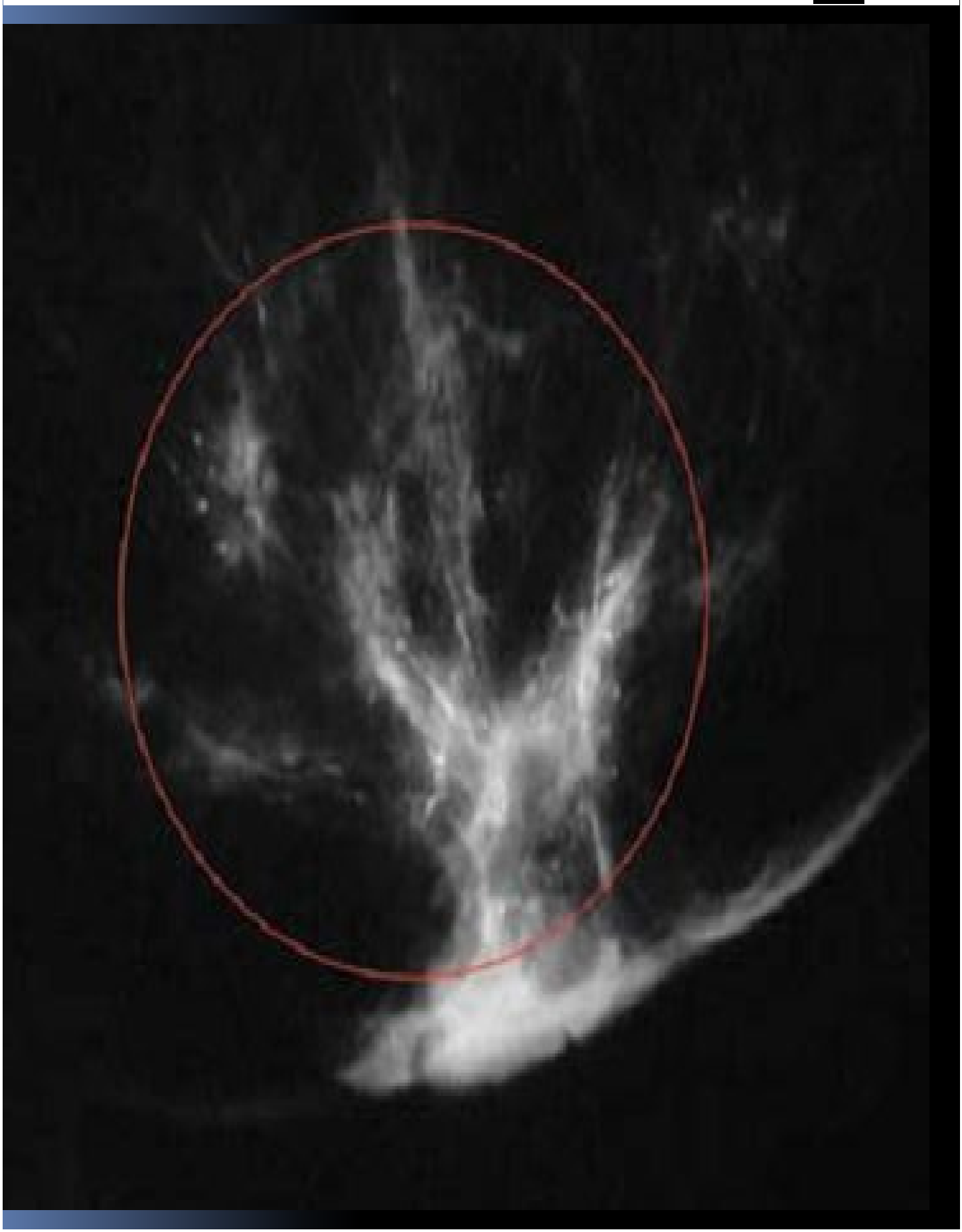

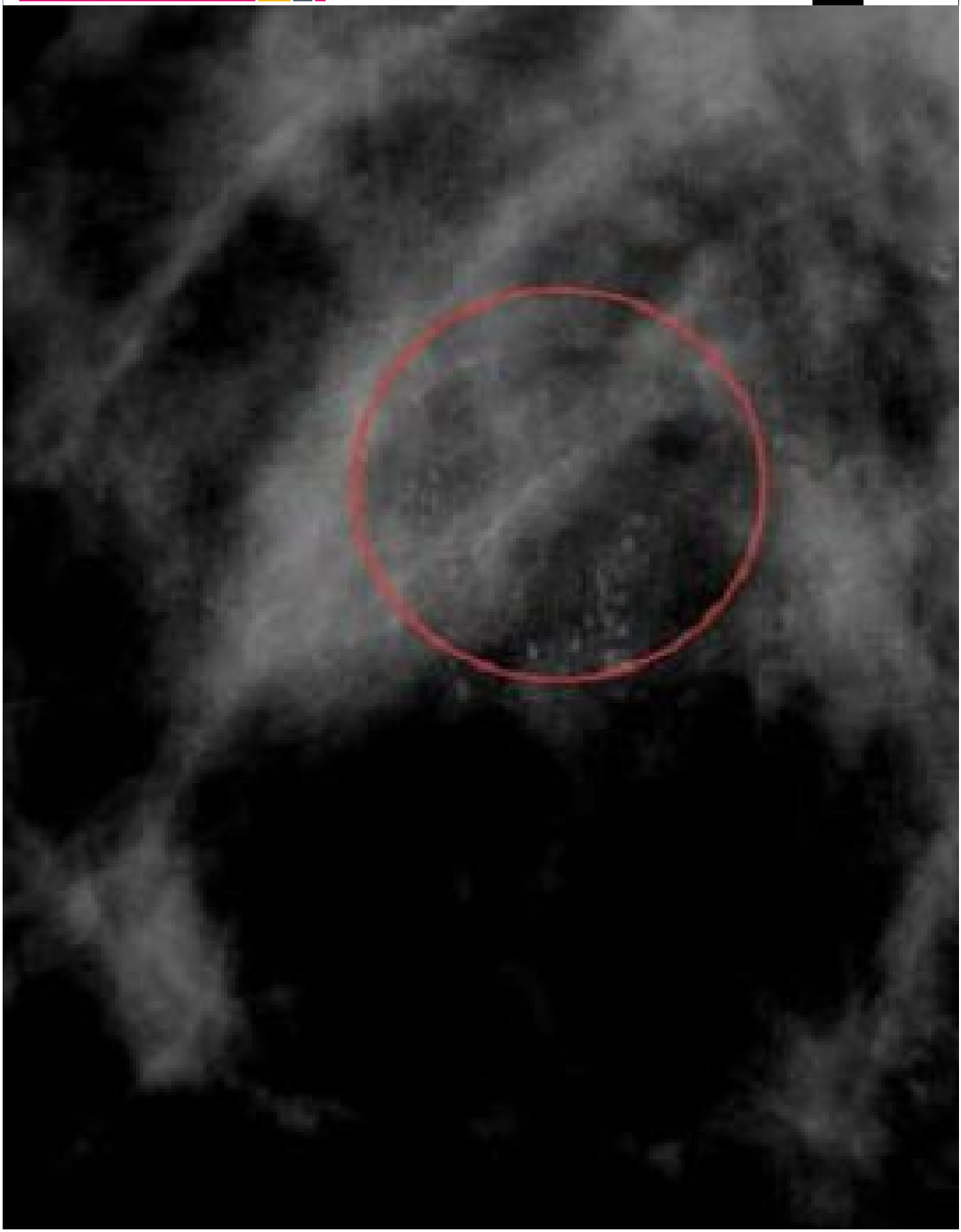

ECOGRAFIA MAMARIA

- Se emplea como un complemento importante de la mamografía y de la clínica. La incidencia de cáncer de mama en menores de 35 años es muy baja siendo menor del 5%, por lo cual si la clínica no lo justifica no es imperativa la indicación de una mamografía antes de esta edad, en su defecto se suele realizar una ecografía mamaria.

Indicaciones de la ecografía

- .-Estudio de masas no palpables visualizadas en una mamografía (sólida o quística)
- .-Estudio de masas palpables no vistas en mamografía.
- .-Estudio de anomalía vistas en mamografía y sólo encontradas en una proyección.
- .-Como guía en el control de punciones de mama y como localización
- .-Como identificación de un absceso intramamario
- Pacientes jovenes

Ecografía Criterios		
CRITERIO	BENIGNO	MALIGNO
Forma	Redonda - Oval	Irregular
Contorno	Liso Bien Definido	Irregular Mal Definido
Ecos Internos	Homogéneo Anecoico	Heterogéneo
Sombra Posterior	Refuerzo	Sombra Posterior
Compresión	Se Comprime Cambia	No se comprime

Diseminación del Carcinoma de la Mama

- Diseminación directa
- Diseminación linfática
- Diseminación hematina

Sistema Oseo 50%

Unidad Pleuropulmonar 35%

Unidad Hepática 30%

Complejo Dérmico 25%

Sistema Nervioso Central 6%

Estudios de Estatificación:

1-Rx de Tórax

2-Mamografia

3-Ecografia Abdominopelviana

4-Laboratorio Hepatograma

5-Centellograma óseo

Estadio			
0	Tis	No	Mo
I	T1	No	Mo
IIa	To T1 T2	N1 N1 No	Mo
IIb	T2 T3	N1 No	Mo
IIIa	To T2 T3	N2 N2 N1 N2	Mo
IIIb	T4 Cualquier T	Cualquier N N3	Mo
IV	Cualquier T	Cualquier N	M1

Programa Nacional Prevención y Control de Cáncer de Mama

- Creado en 1999
- Creado en el marco del Programa Nacional de Control de Cáncer, mediante la Resolución Ministerial 59/03

Objetivos

- • Reducir la mortalidad por cáncer de mama.
- • Mejorar la calidad de vida y sobrevida global de las mujeres portadoras de cáncer de mama.

Metas:

- • A los 10 años de implementación efectiva del Programa Nacional de Detección Precoz de Cáncer de Mama, disminuir la mortalidad, un 10% del valor del último año disponible.
- • Aumentar la detección de los tumores mamarios menores de 1 cm (no se especifica el porcentaje que se desea alcanzar).
- • Tratar el 100% de los cánceres detectados, según normas vigentes.
- • Lograr la cobertura del tamizaje (examen clínico con mamografía) de las mujeres entre 50 y 70 años, del 40% para el 5º año de inicio del programa y el 70% a los 10 años de inicio del programa.

Recomendaciones del Programa Nacional:

- • Método recomendado: examen clínico y mamografía medio-lateral oblicua y craneocaudal, para cada mama.
- • Edad recomendada: mínimo: 50-70. Opcional: 40-74 (donde los recursos y la evaluación epidemiológica lo justifquen).
- • Frecuencia: mínimo: bianual – opcional: anual.
- • Población en riesgo: mujeres con antecedentes familiares de primer grado, especialmente si se produjo en la premenopausia, y aquellas con carcinoma lobulillar in situ e hiperplasia con atipia.

- PRESENCIA DE NODULO MAMARIO
- ANAMNESIS
- EXAMEN FISICO
- MAMOGRAFIA Y/O ECOGRAFIA

QUISTICO

SOLIDO

Clº Benigno

Clº maligno

Tumorectomia Estudio Diferido

- QUISTICO

P.A.F

ASPIRACION DE LIQUIDO

CITOLOGIA

(-)Para CA

(+)Para CA

SOLIDO Clº maligno

P.A.F (+ ó -)

Palpable Bx escisional

No palpable Bx Rx Qx diferida

(+) Para Ca

(-)Para Ca

Tto conservador vs Tto Radical

Ganglio Centinela

(+)

(-)

Vaciamiento axilar