ILEO INTESTINAL

FISIOPATOLOGIA
ETIOPATOGENIA
DIAGNOSTICO DIFERENCIAL

DR. FABIAN LERDA
NUEVO HOSPITAL SAN ROQUE

ILEO INTESTINAL

EILEÓS – ILÈUS COLICO VIOLENTO

SINDROME DETERMINADO POR LA INTERRUPCION EN EL TRANSITO DEL CONTENIDO INTESTINAL

FUNCIONAL U OBSTRUCTIVO

ILEO INTESTINAL

- **CAUSA MAS FRECUENTE DE ABDOMEN AGUDO**

- **DIAGNOSTICO DIFERIDO**

  CONSULTA TARDIA

  ERROR DIAGNOSTICO

- **80 % DETERMINADO**

  ADHERENCIAS POSOP.

  HERNIA ESTRANGULADA

  CANCER DE COLON

ILEO INTESTINAL

- ***IMPORTANTE MORBI MORTALIDAD ****

  8 % ILEO OBSTRUCTIVO SIMPLE

  30% ILEO OBSTRUCTIVO ESTRANGULANTE

- ***REPERCUSION LOCAL Y SISTEMICA***
- ***DISTRIBUCION POR EDAD Y SEXO DEPENDE DE LA ETIOLOGIA***

ILEO INTESTINAL

CLASIFICACION TOPOGRAFICA

- **INTESTINO DELGADO**
  - **ALTAS**
  - **BAJAS**
- **COLON**
  - **VALVULA CONTINENTE**
  - **VALVULA INCONTINENTE**

ILEO INTESTINAL

CLASIFICACION FISIOPATOLOGICA

- **FUNCIONAL**
  - **PARALITICO**
    - ***PERITONITICO***
    - ***NO PERITONITICO***
- **MECANICO**
  - **SIMPLE**
  - **ESTRANGULANTE**

ILEO INTESTINAL FUNCIONAL

PARALITICOS

- **ABOLICION PERISTALTICA**
- **PERITONITICO**
- **NO PERITONITICO**

ILEO FUNCIONAL PARALITICO

PERITONITICO

- **REGIONAL o DIFUSO**
- **INFLAMATORIOS**
  - ***PANCREATITIS AGUDA***
  - ***APENDICITIS AGUDA***
  - ***DIVERTICULITIS AGUDA***
- **VASCULAR :** ***INFARTO INTESTINO MESENTERICO***

ILEO INTESTINAL PARALITICO

NO PERITONITICO

- **POSOPERATORIO**
- **REFLEJO :** ***COLICO HEPATICO - RENAL***
- **METABOLICO :** ***HIPOPOTASEMIA - UREA***
- **TRAUMATICO :** ***TRAUMA ABDOMINAL HEMOPERITONEO***

ILEO FUNCIONAL

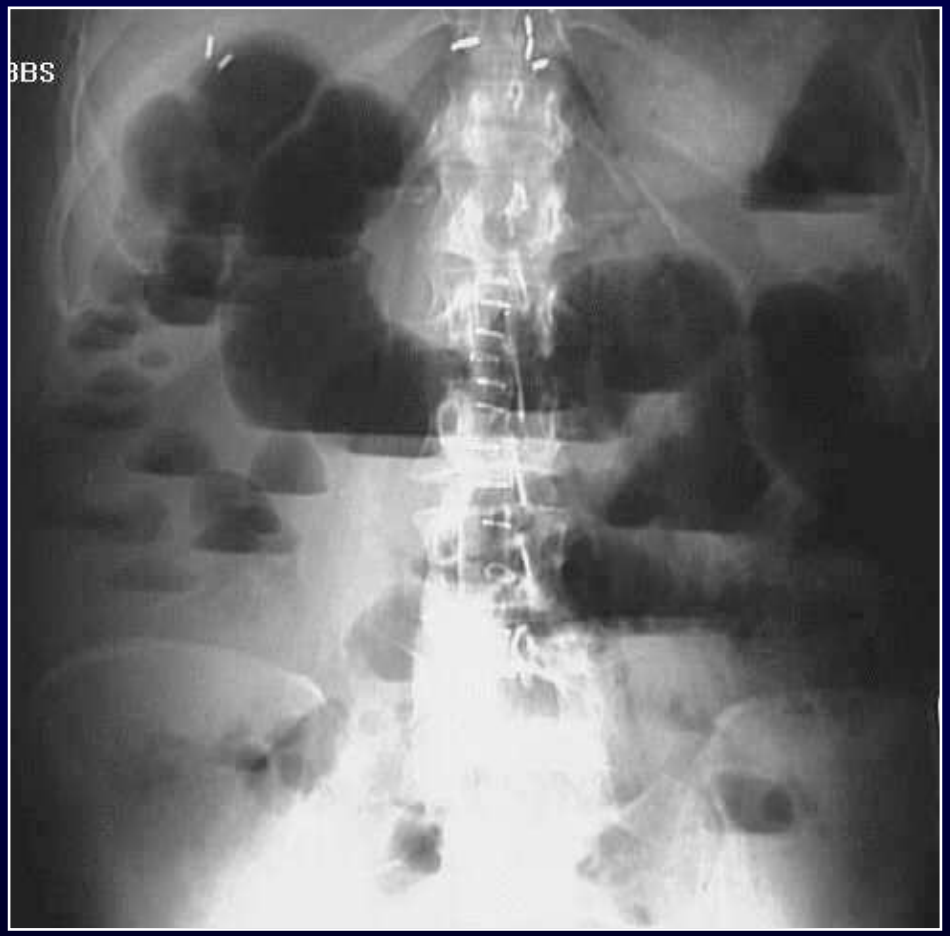

ILEO MECANICO SIMPLE

EXTRINSECO	***PERITONITIS PLASTICA***	
	COMPRESIONES	
PARIETAL	***TUMOR***	***INFLAMATORIO***
		NEOPLASICO
	ESTENOSIS	***QUIRURGICA***
INTRALUMINAL	***INTESTINO DELGADO***	***ALIMENTOS***
		VERMES
		BEZOARES
		LITIASIS ILEO BILIAR

ILEO MECANICO ESTRANGULANTE

- **HERNIA ESTRANGULADA**
- **BRIDAS POSOPERATORIAS**
- **VOLVULO INTESTINO DELAGADO**
- **INVAGINACION ESTRANGULADA**

ILEO MECANICO ESTRANGULANTE

- **INFARTO INTESTINO MESENTERICO**

  OCLUSION VASCULAR

  ISQUEMIA INTESTINAL

  ILEO

- OCLUSION COLONICA CON VALVULA CONTINENTE : ASA CERRADA *

FISIOPATOLOGIA

FISIOPATOLOGIA

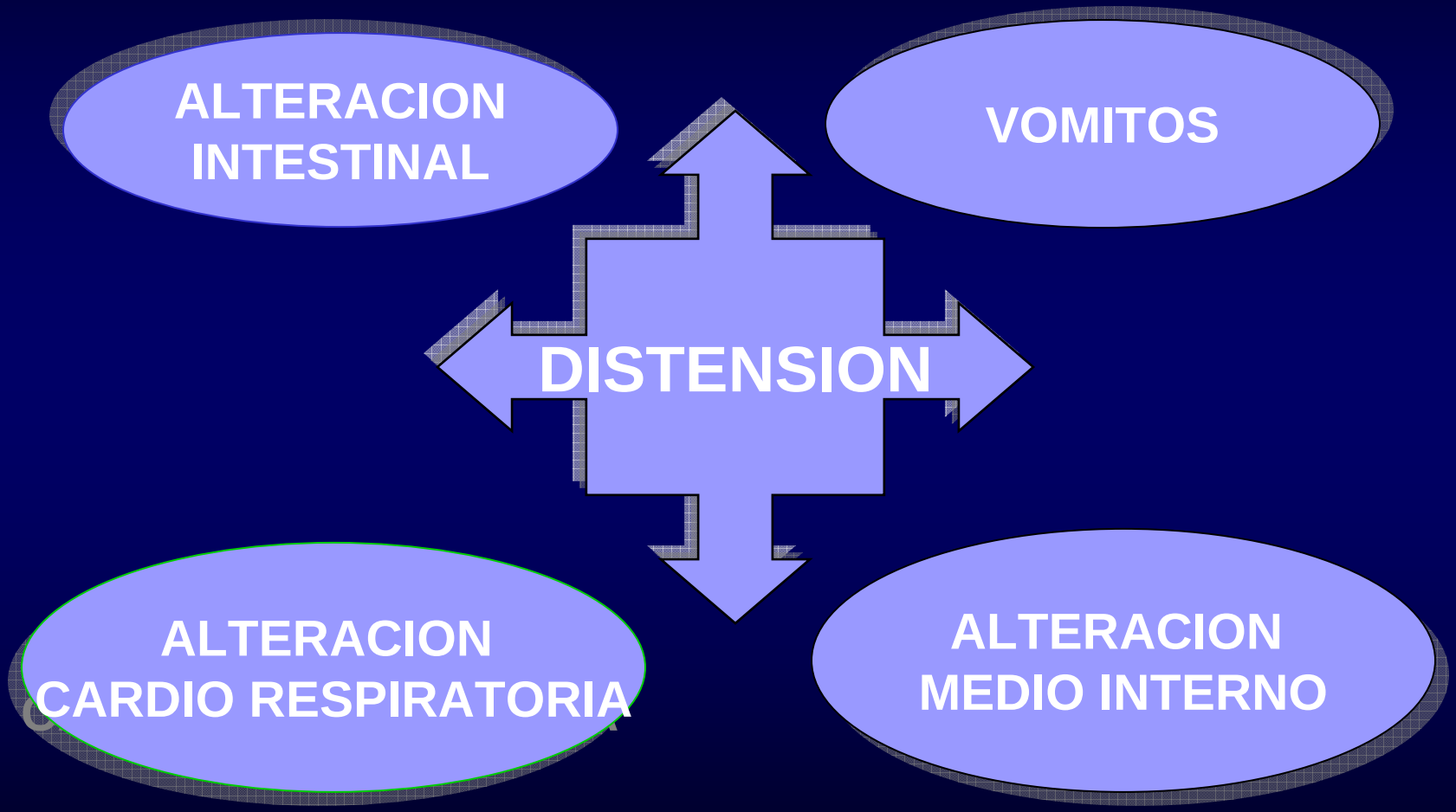

COMPROMISO INTESTINAL

ALTERACION PERISTALTICA

HIPERTONIA **PARALISIS**

ALTERACION INMUNOLOGICA

REDUCCION Ig A

PROLIFERACION BACTERIANA

ALTERACION PARIETAL *

ESTASIS VENOSA

ISQUEMIA

NECROSIS

PERFORACION → **PERITONITIS**

TRANSUDACION INTERSTICIAL

HIDROELECTROLITICA SEROHEMATICA

SHOCK → **I.R.A**

COMPROMISO INTESTINAL

PROLIFERACION BACTERIANA *

E. COLI **C. WELCHI**

DIFUSION TRANSMURAL BACTERIAS Y TOXINAS

SEPSIS

ALTERACION SECRESION ABSORCION

AUMENTO SECRESION **DISMINUCION ABSORCION**

HIDROELECTROLITICA

TERCER ESPACIO

PARALISIS **SHOCK** → **I.R.A**

COMPROMISO CARDIO RESPIRATORIO

CARDIACO

↓

DISMINUCION
RETORNO VENOSO

↓

DISMINUCION
GASTO CARDIACO

↓

SHOCK

RESPIRATORIO

↓

DISMINUCION
VOLUMEN CORRIENTE

↙ ↘

COLAPSO
PULMONAR
ATELECTASIA

HIPOXEMIA

↓

**INSUFICIENCIA
RESPIRATORIA**

COMPROMISO MEDIO INTERNO

VOMITOS - 3º ESPACIO

ALTERACION METABOLICA

ALCALOSIS

ACIDOSIS *

ALTERACION HIDROELECTROLITICA

PERDIDA

SALES → HIPOCLOREMIA, HIPONATREMIA, HIPOPOTASEMIA → **ALCALOSIS**

AGUA → DESHIDRATACION → **SHOCK** → **I.R.A *** → **ACIDOSIS ***

ALTERACION PROTEICA

PERDIDA PROTEINAS → **HIPO ALBUMINEMIA**

FISIOPATOLOGIA OBSTRUCCION COLONICA

- **VALVULA INCONTINENTE = ILEO INTESTINO DELGADO**

  OBSTRUCCION EN ASA CERRADA

  MENOR PERDIDA H.E.

- **VALVULA CONTINENTE**

  HIPERTENSION ENDOLUMINAL *

  COMPROMISO CIRCULATORIO

  PERFORACION INTESTINAL

CAUSAS DE MUERTE

- ***SHOCK***
- ***SEPSIS***
- ***INSUFICIENCIA RENAL AGUDA***
- ***INSUFICIENCIA RESPIRATORIA AGUDA***

SINDROME DE FALLA MULTIORGANICA

CARACTERISTICAS CLINICAS

- ***DOLOR***
- ***DISTENSION ABDOMINAL***
- ***DIFICULTAD EN LA ELIMINACION DE GASES Y M. F***
- ***VOMITOS***

DOLOR

ILEO	CARACTERISTICA
OCLUSIVO SIMPLE ALTO	*COLICO SIN IRRADIACION* *
OCLUSIVO SIMPLE BAJO	*COLICO SIN IRRADIACION* *
OCLUSIVO ESTRANGULANTE	*COLICO SIN IRRADIACION*
FUNC. PERITONITICO	*CONTINUO / REACCION PERITONEAL*
FUNC. NO PERITONITICO	*AUSENTE*

DISTENSION ABDOMINAL

ILEO	CARACTERISTICA
OCLUSIVO SIMPLE ALTO	*LEVE – MODERADA*
OCLUSIVO SIMPLE BAJO	*SEVERA*
OCLUSIVO ESTRANGULANTE	*MODERADA*
FUNC. PERITONITICO	*LEVE - MODERADA*
FUNC. NO PERITONITICO	*LEVE - MODERADO*

DIFICULTAD EVACUATORIA *

ILEO	EVACUACION INTESTINAL
OCLUSIVO SIMPLE ALTO	*AUSENTE*
OCLUSIVO SIMPLE BAJO	*AUSENTE*
OCLUSIVO ESTRANGULANTE	*AUSENTE*
FUNC. PERITONITICO	*PSEUDO DIARREA*
FUNC. NO PERITONITICO	*AUSENTE*

** MONDOR "SINTOMA FUNCIONAL POR EXCELENCIA "*

VOMITOS

ILEO	CARACTERISTICAS
OCLUSIVO SIMPLE ALTO	*PRECOCES - PORRACEOS*
OCLUSIVO SIMPLE BAJO	*TARDIOS – FECALOIDEOS*
OCLUSIVO ESTRANGULANTE	*PRECOCES - PORRACEOS*
FUNC. PERITONITICO	*PRECOCES - RETENCION*
FUNC. NO PERITONITICO	*POCO FRECUENTES*

EXAMEN FISICO - SISTEMICO

- ✓ ***FASCIE DE DESASOSIEGO***
- ✓ ***DESHIDRATACION***
- ✓ ***PALIDEZ – ICTERICIA***
- ✓ ***FIEBRE***
- ✓ ***HIPOTENSION ARTERIAL***
- ✓ ***TAQUICARDIA***
- ✓ ***TAQUIPNEA***
- ✓ ***OLIGOANURIA***

EXAMEN FISICO - ABDOMEN

- **INSPECCION**
  - *HERNIAS*
  - *CICATRIZ QUIRURGICA*
  - *DISTENSION ABDOMINAL*
  - *ONDAS PERISTALTICAS*

- **PALPACION**
  - *DOLOR ESPONTANEO – PROVOCADO*
  - *CONTRACTURA – DEFENSA*
  - *FECALOMA*
  - *TUMOR INFLAMATORIO - NEOPLASICO*

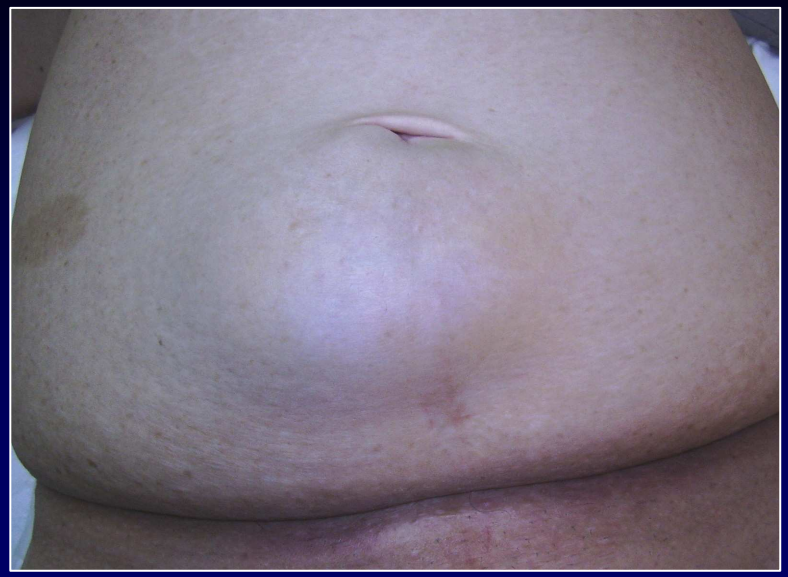

'04 12 21

'03 7 30

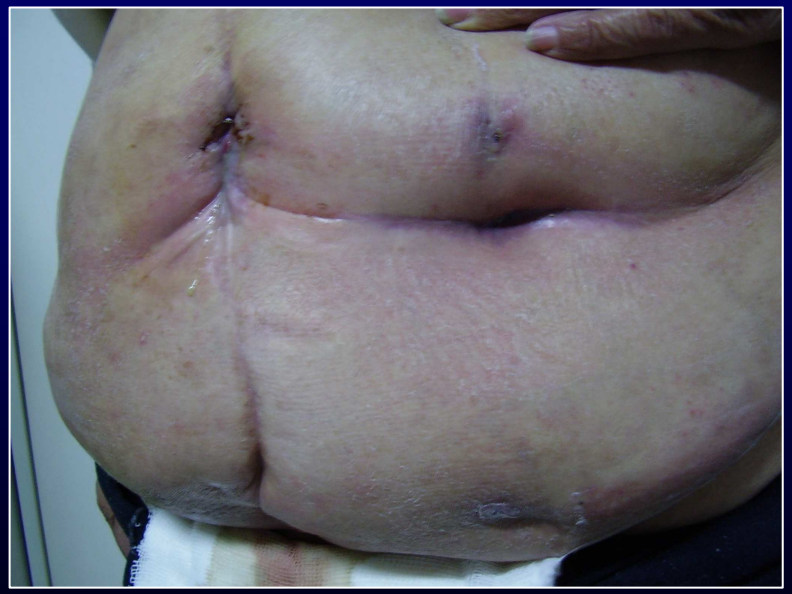

EXAMEN FISICO - ABDOMEN

- **AUSCULTACION**
  - ***RUIDOS H.A***
    - AUMENTADOS : I.O.S / I.O.E
    - AUSENTES : I.F
- **PERCUSION**
  - ***HIPERSONORIDAD – SUBMATIDEZ***
- **TACTO RECTAL**
  - ***MANIOBRA DE YODICE***
  - ***AMPOLLA RECTAL***
    - SANGRE
    - FECALOMA

LABORATORIO

	PRECOZ	TARDIO
HEMATOCRITO	N - A	A
LEUCOCITOS	A	A
UREA	N - A	A
PROTEINAS	N	D
pH	A	D
Na +	N - D	D
K +	D	A
CL -	D	D
CO3H-	A	D

RADIOLOGIA

- ***SIMPLE***
  - ***TORAX***
  - ***ABDOMEN***
- ***CONTRASTADA***
  - ***COLON POR ENEMA***

RADIOLOGIA

SIMPLE TORAX

- ELEVACION DIAFRAGMATICA
- NEUMOPERITONEO
- ATELECTASIA
- INFILTRADOS
- DERRAME PLEURAL

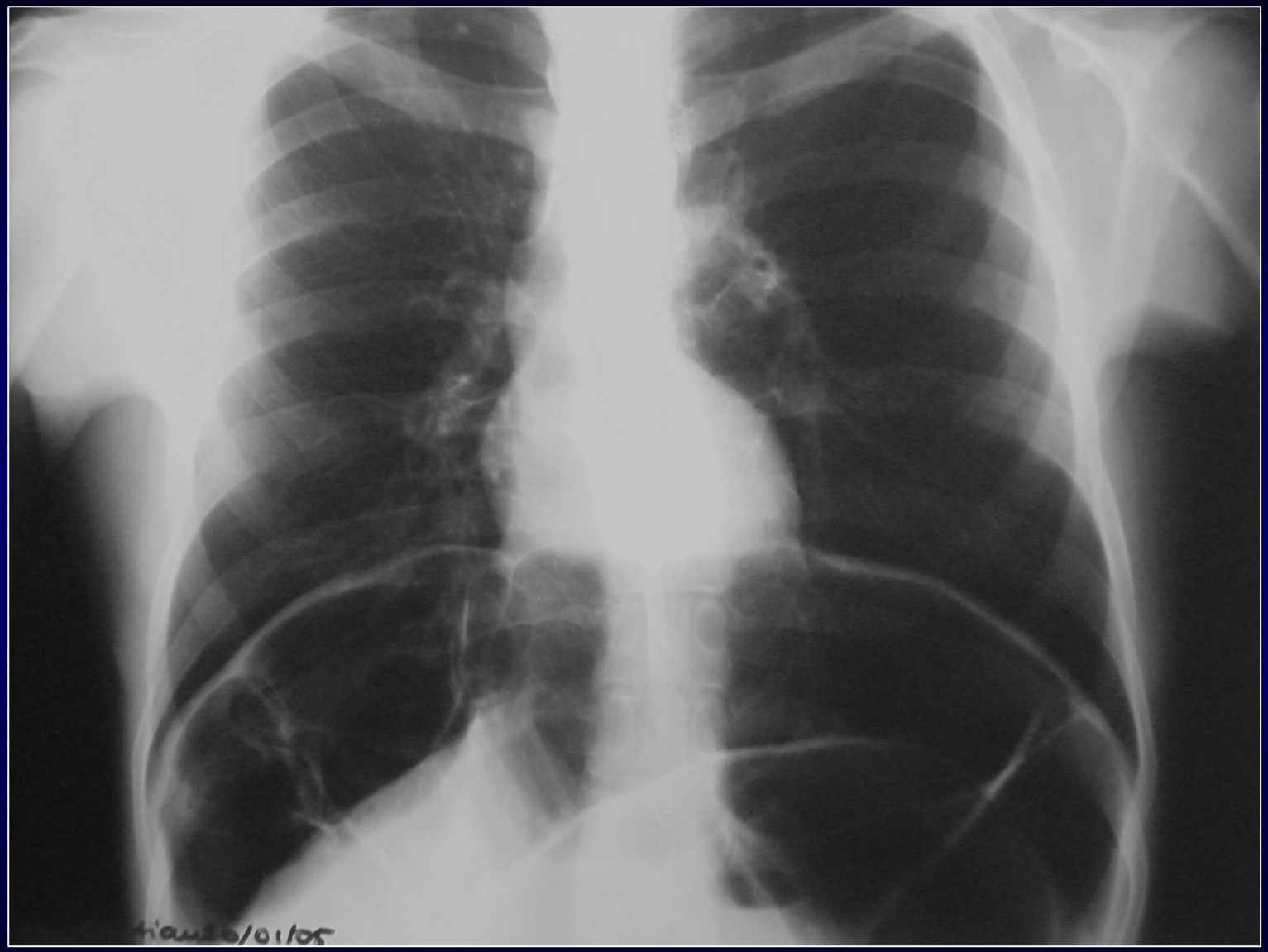
tiau20/01/05

RADIOLOGIA

SIMPLE ABDOMEN

- **IMAGEN EN PILA DE MONEDAS** **PLIEGUES DE KERCKRING**
- **REVOQUE DE PASMAN** **ENGROSAMIENTO ENTRE NIVELES** *
- **SIGNO DE SIMON** **GAS EN VIA BILIAR – ILEO BILIAR**
- **ILEO REGIONAL DE DEL CAMPO** **PANCREATITIS AGUDA**
- **IMAGEN EN MIGA DE PAN** **GAS ATRAPADO EN FECALOMA**

RADIOLOGIA

SIMPLE ABDOMEN

NIVELES * HIDROAEREOS

NUMEROSOS - LOCALIZADOS	I.F.P
NUMEROSOS – CENTRALES	I.O.B
ESCASOS – CUADRANTE S.I.	I.O.A
GRANDES CAMARAS AEREAS SIN NIVEL	I.O.COLON
ACUMULACION GASEOSA DIFUSA SIN NIVEL	I.F. NP

EMBBS

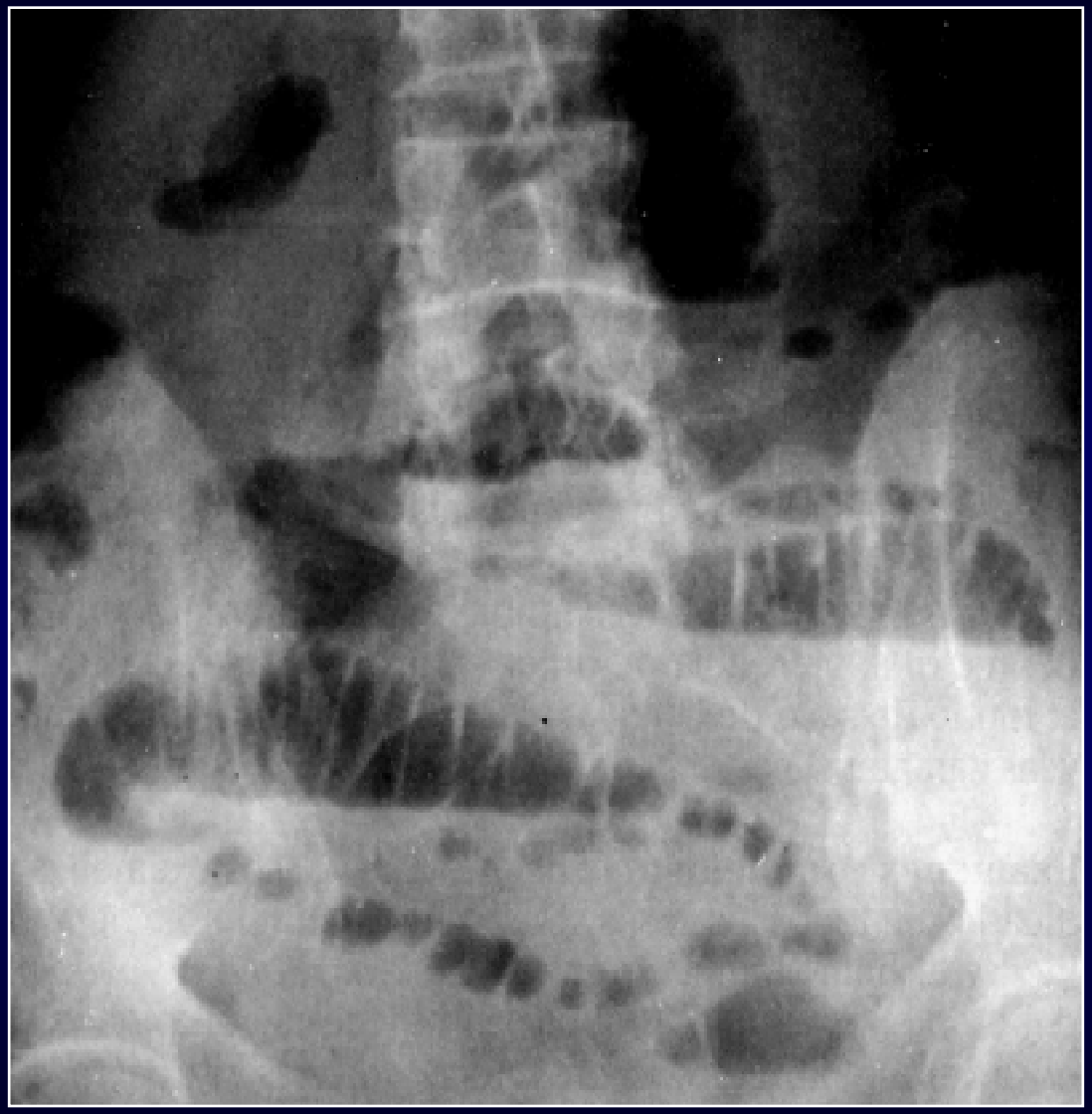

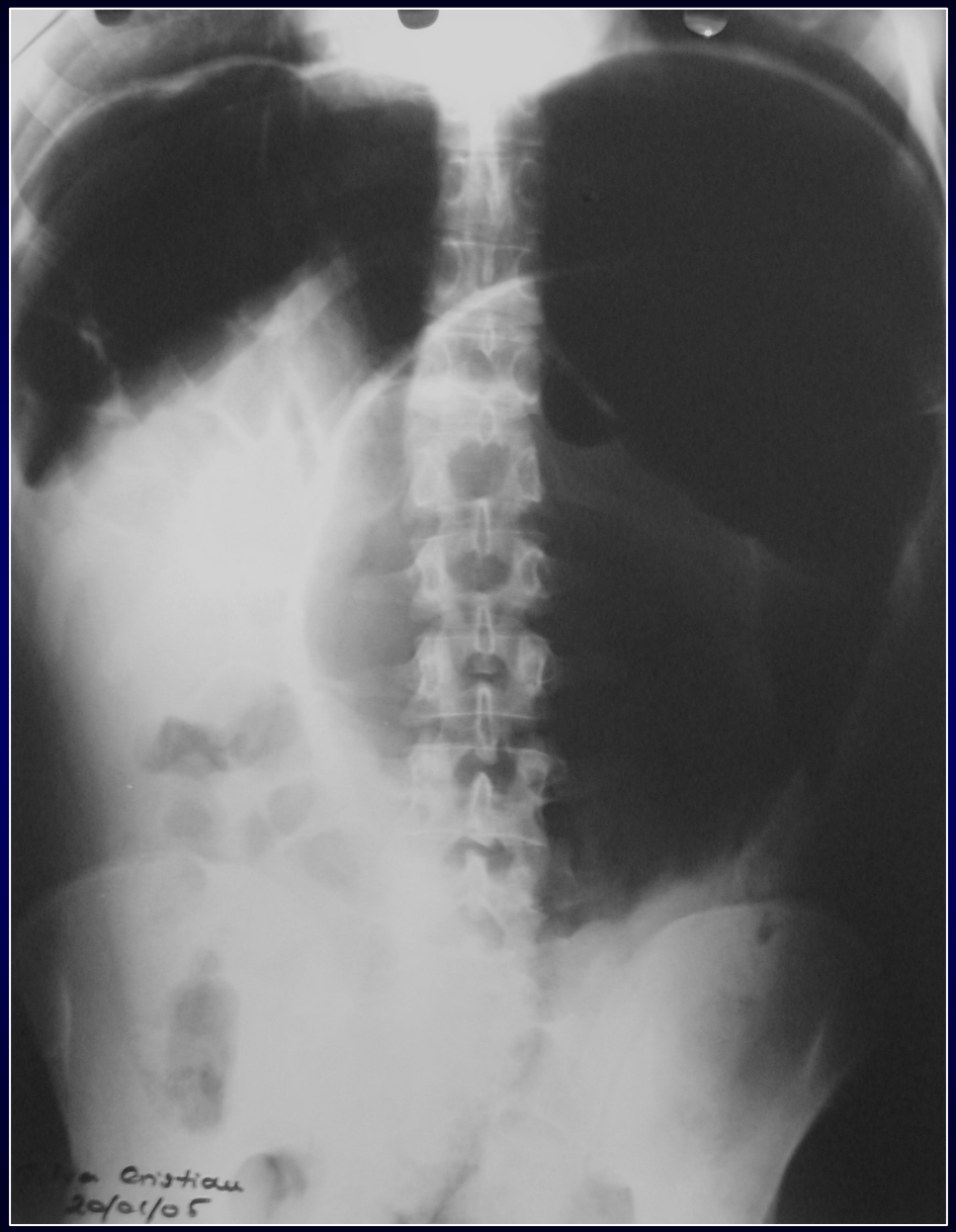
Cristian
20/01/05

RADIOLOGIA

COLON POR ENEMA

- **IMAGEN EN DESFILADERO : CA. OCLUSIVO COLON**
- **IMAGEN DE MANZANA MORDIDA : CA. OCLUSIVO COLON**
- **IMAGEN EN PICO DE PAJARO: VOLVULO SIGMIDEO**
- **IMÁGENES DIVERTICULARES**

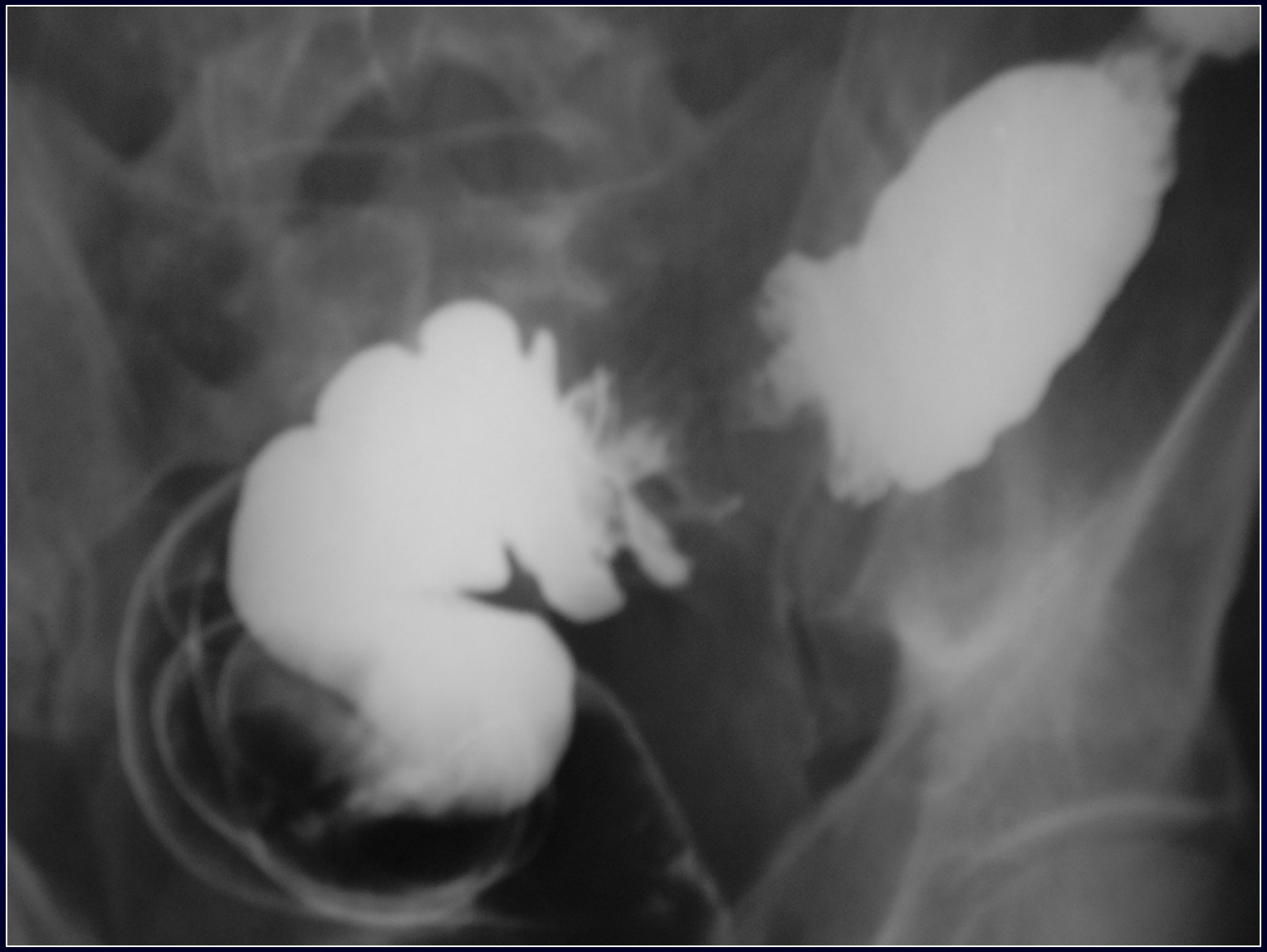

DIAGNOSTICO DIFERENCIAL

"LA GRAN MAYORIA DE LOS ABDOMENES AGUDOS EN ALGUN MOMENTO DE SU EVOLUCION SE ACOMPAÑAN DE ALGUN GRADO DE ILEO "

ILEO MECANICO

- **SIMPLE**
- **ESTRANGULANTE**

ILEO FUNCIONAL

- **PERITONITICO**
- **NO PERITONITICO**

TRATAMIENTO

- ***DIAGNOSTICO OPORTUNO – PRECOZ***
- ***ABORDAJE INTERDISCIPLINARIO***
- ***REANIMACION INMEDIATA***



TRATAMIENTO

- ***REANIMACION EN U.T.I***
- ***ESTRICTO MONITOREO DE FUNCIONES VITALES***
- ***DESCOMPRESION INTESTINAL ****

DISMINUCION

DISTENSION ABDOMINAL

TENSION ENDOLUMINAL

ISQUEMIA PARIETAL

VOMITOS – BRONCOASPIRACION

**** WANGESTEEN***

TRATAMIENTO

DESCOMPRESION INTESTINAL

SONDA NASOGASTRICA o INTESTINAL DE MILLER ABBOTT

EVOLUCION*

DESCOMPRESION

- ***REAPARICION RUIDOS H.A***
- ***ELIMINACION GASES***
- ***ACLARAMIENTO LIQUIDOS***

PERSISTENCIA ILEO → ***DESCOMPRESION QUIRURGICA***

** TIEMPO PRUDENCIAL 24 – 36 Hs*

TRATAMIENTO

DESCOMPRESION INTESTINAL

- **REMOSIÓN DE CUERPO EXTRAÑO**
- **DEVOLVULACION ENDOSCOPICA**
- **SONDA RECTAL**

TRATAMIENTO

- ***REANIMACION HIDROELECTROLITICA***

VIA
- **PERIFERICA** — ***REPOSICION DE VOLUMEN***
- **CENTRAL** — ***CONTROL DE P.V.C***

SOLUCIONES
- ***SALINAS*** — ***M. HIPOTONICO***
- ***GLUCOSADAS*** — ***M. HIPERTONICO***

APORTE ADECUADO DE POTASIO

SONDA VESICAL — ***CONTROL DIURESIS HORARIA*** *

TRATAMIENTO

- ***REPOSICION SANGUINEA - FACTORES DE COAGULACION***
- ***REPOSICION DE PROTEINAS – ALBUMINA***
- ***ANTIBIOTICOS*** * SANFORD GUIDE

1º CEFOTAXIMA / AM - SB	**SIN PERFORACION**
2ª CEFTRIAXONA / OXOFLACINA	
1ª CEFOXITINA / IMIPENEM / AM – SB	**CON PERFORACION**
2ª ORNIDAZOL + CEFALOSPORINA 2 / 3 / 4	

TRATAMIENTO

- ***QUIRURGICO***

ILEO MECANICO	**SIMPLE**	**DIFERIDO**
	ESTRANGULANTE	**URGENTE**
ILEO FUNCIONAL	**PERITONITICO**	**DIFERIDO**
	NO PERITONITICO	**INFRECUENTE**

TRATAMIENTO

QUIRURGICO

- ✓ ***LAPAROTOMIA EXPLORADORA***
- ✓ ***REMOCION DEL AGENTE OCLUSIVO***

- ✓ ***RESECCION***
- ✓ ***ANASTOMOSIS***
- ✓ ***OSTOMIAS***

- ✓ ***LIBERACION DE ADHERENCIAS***
- ✓ ***ASPIRACION INTESTINAL***

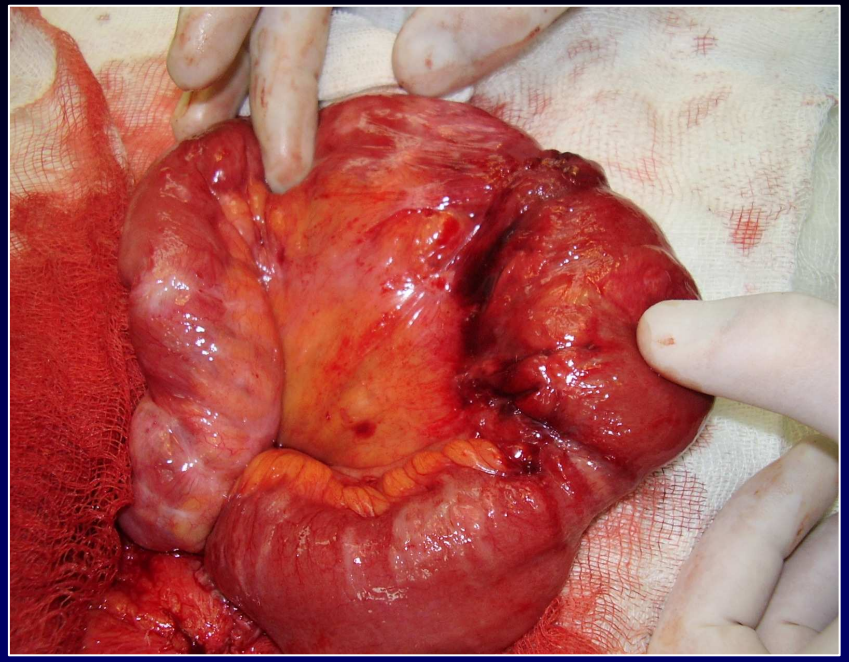

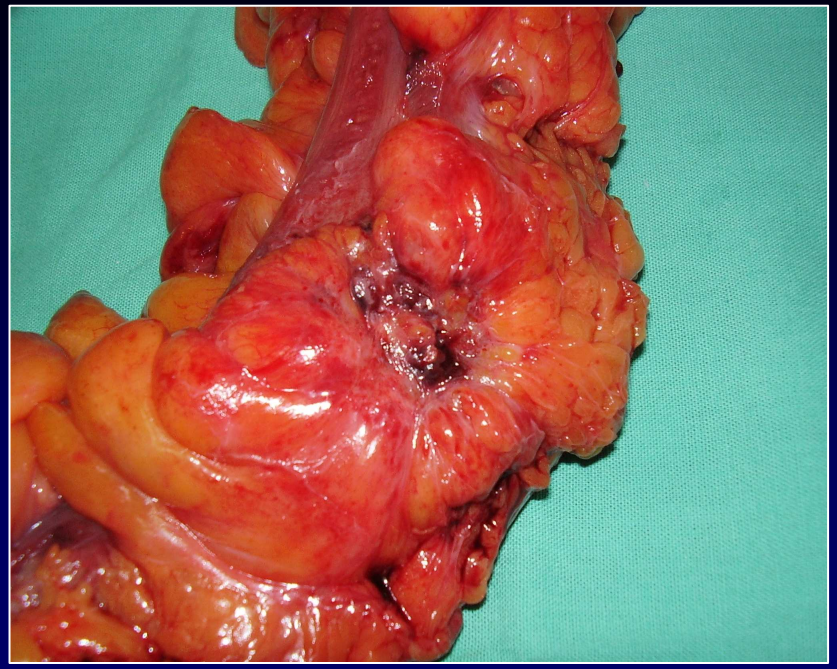

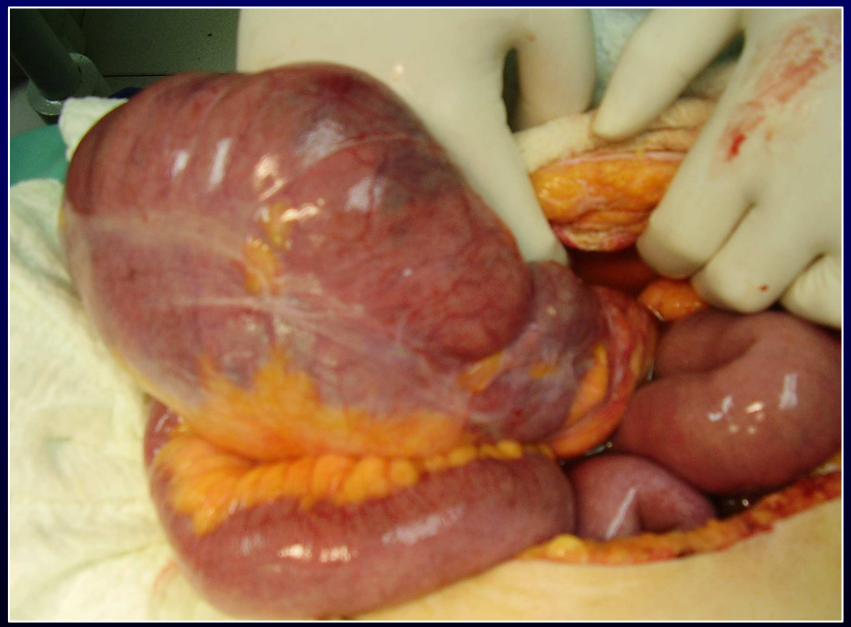

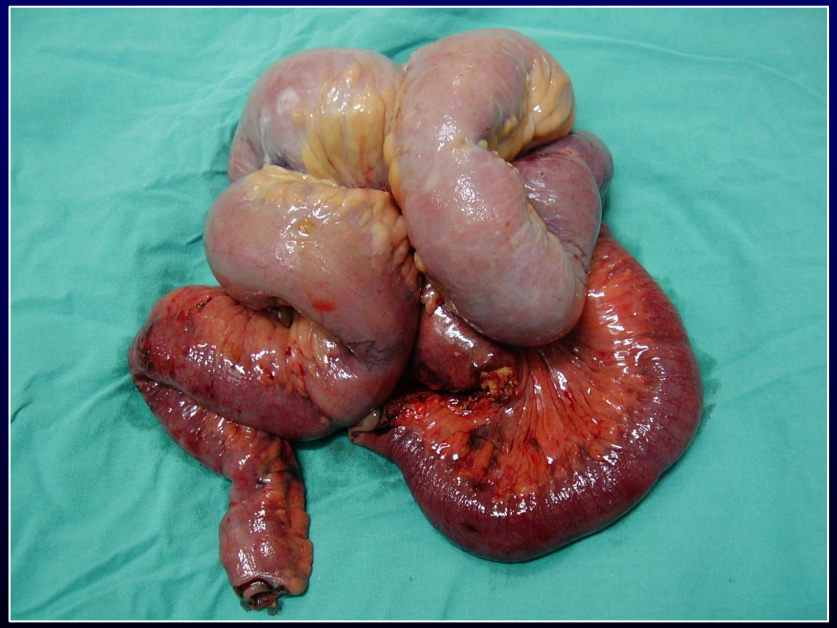

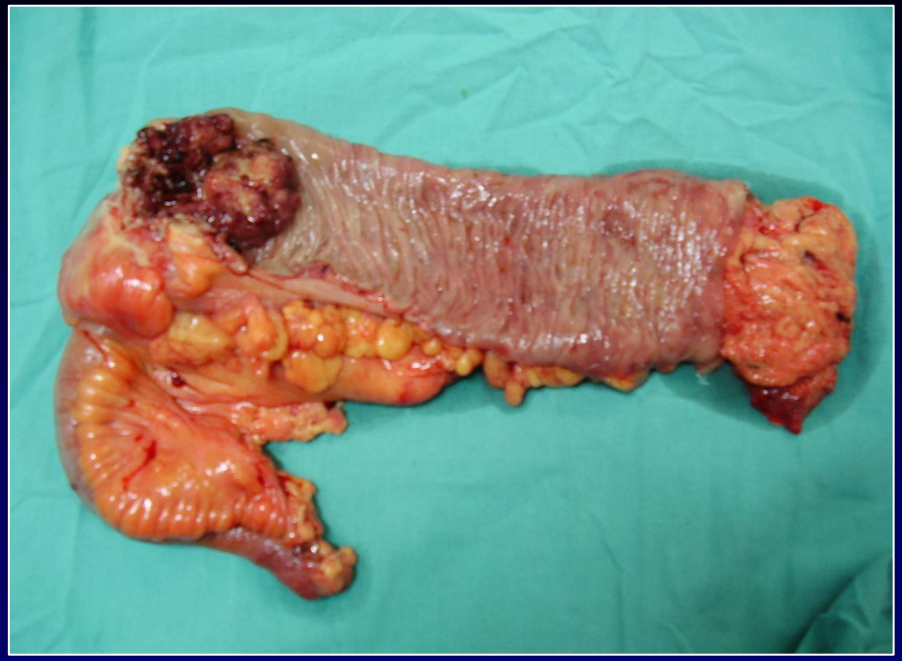

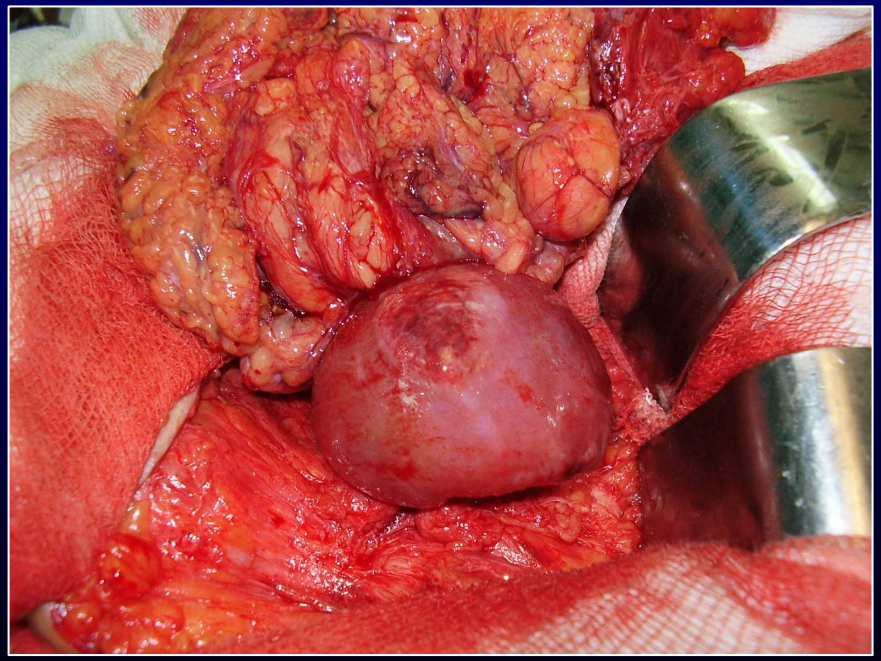

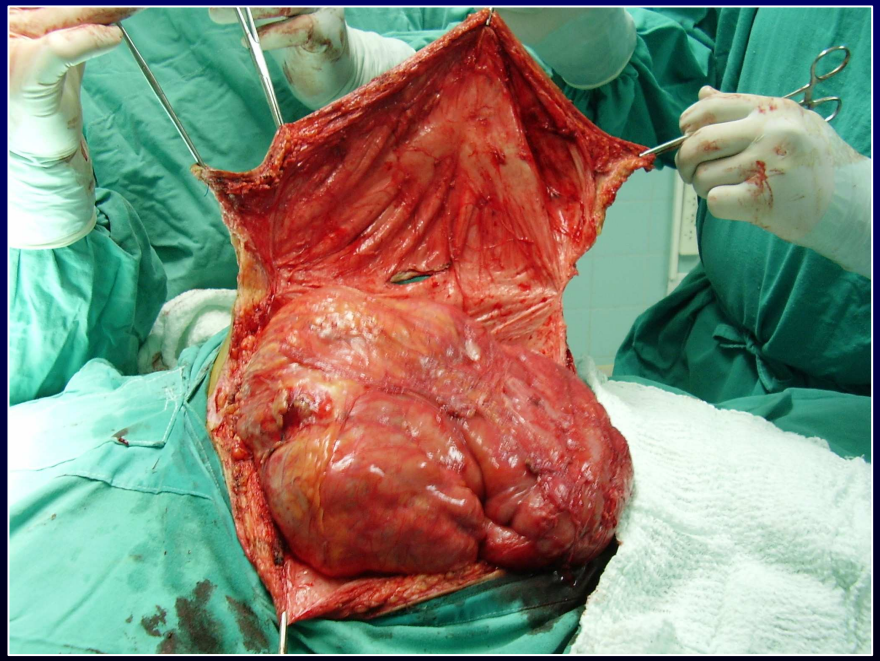

Fin

Esta clase fue presentada por el Dr. Aldo Fabián Lerda en ateneo de Cirugía en el Nuevo Hospital San Roque de la Ciudad de Córdoba