DIVERTÍCULOS DEL ESÓFAGO

Dr. Anatole L. Bender
Cátedra de Cirugía II. U.H.C. nº 4
Facultad de Ciencias médicas
Universidad Nacional de Córdoba

Divertículo faringoesofágico

Divertículos de Zenker

Killian definió el lugar anatómico de la protrusión potencial de la mucosa, como un punto ubicado entre las fibras oblicuas del constrictor inferior de la faringe y por encima de las fibras transversales del cricofaríngeo

Causas propuestas para su aparición

- La presión de reposo del E.E.S. era más del doble?
- Espasmo reflejo del cricofaríngeo
- Incoordinación entre la actividad de la faringe y del músculo cricofaríngeo
- Incoordinación asociada a una hernia hiatal concomitante o al R.G.E.

Divertículo de Zenker

Evolución del divertículo faringoesofágico. Se observa la prominencia del músculo cricofaríngeo, en el espolón existente entre el esófago y el divertículo

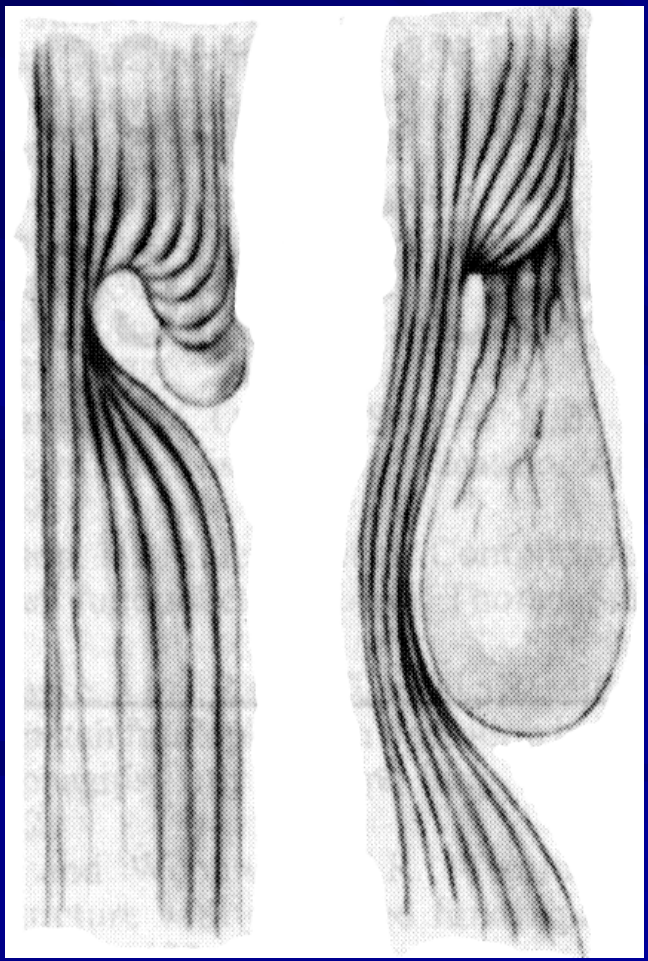

Divertículo de Zenker

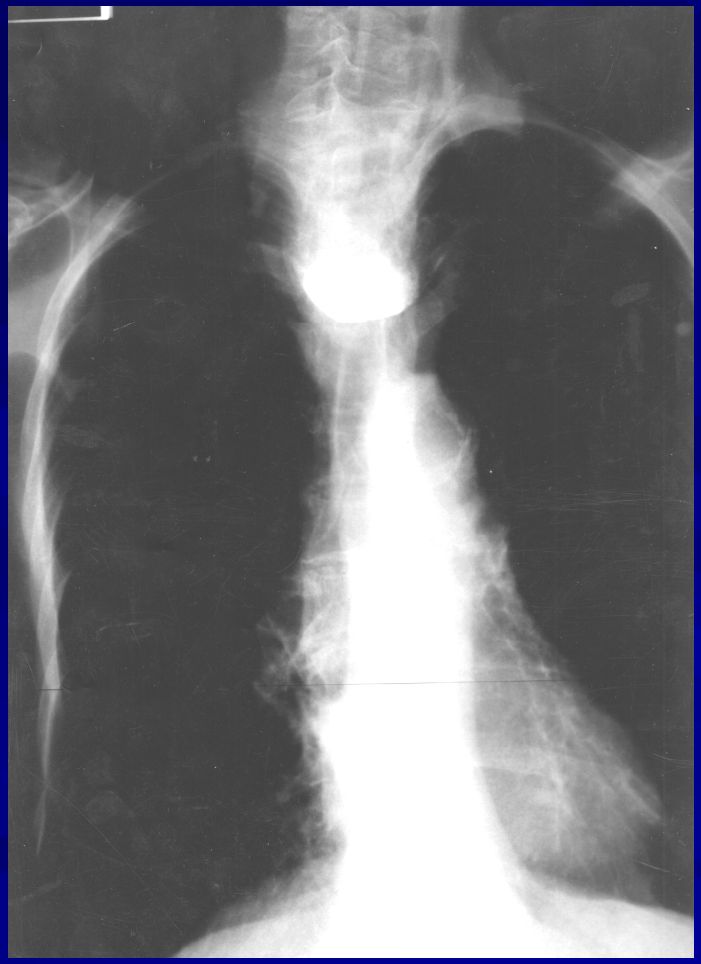

Divertículo de Zenker

Técnica operatoria

Incisión por delante del ECM

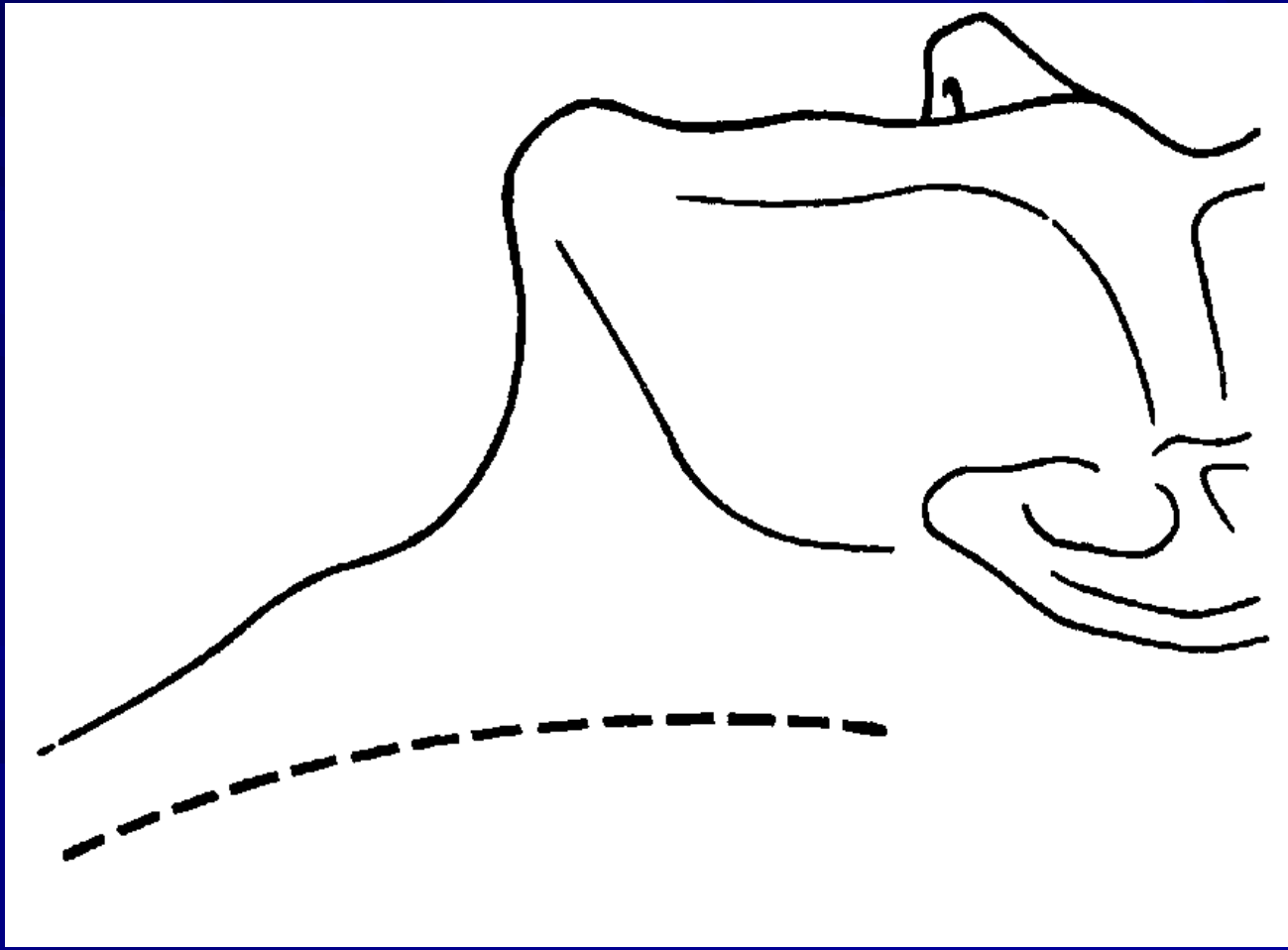

Tratamiento quirúrgico

Resección transcervical en un tiempo de los divertículos moderados o grandes

Miotomía del cricofaríngeo en los pequeños

Actualmente se asocian ambas medidas en los moderados o grandes

La sección y sutura endoscópica del tabique entre esófago y divertículo, mediante sutura mecánica lineal es una opción menos usada

Divertículo de Zenker

Técnica operatoria

Desplazamiento de la glándula tiroides, el ECM y el omohioideo. Se diseca el divertículo que aparece entre el constrictor inferior de la faringe y el cricofaríngeo.

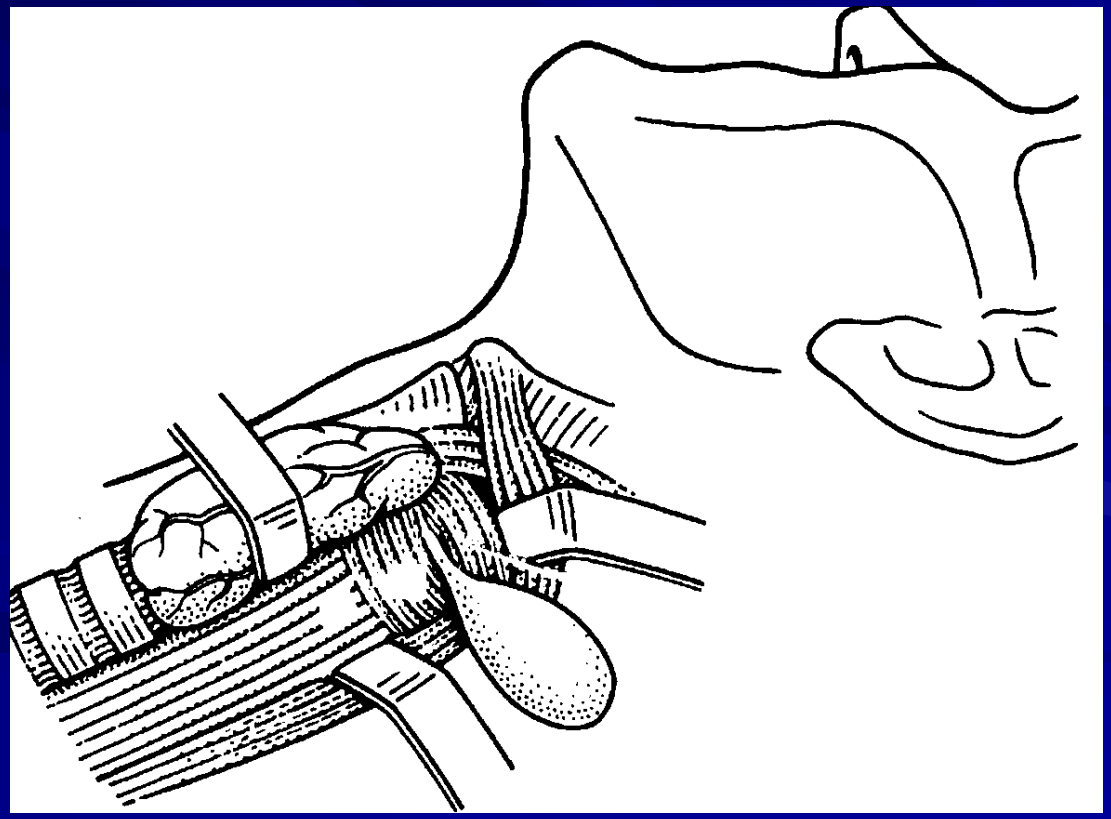

Divertículo de Zenker

Técnica operatoria

Sección del cuello diverticular y cierre del plano mucoso con puntos separados, preferentemente el cierre es transversal. También esta sutura se puede realizar con grapadora.

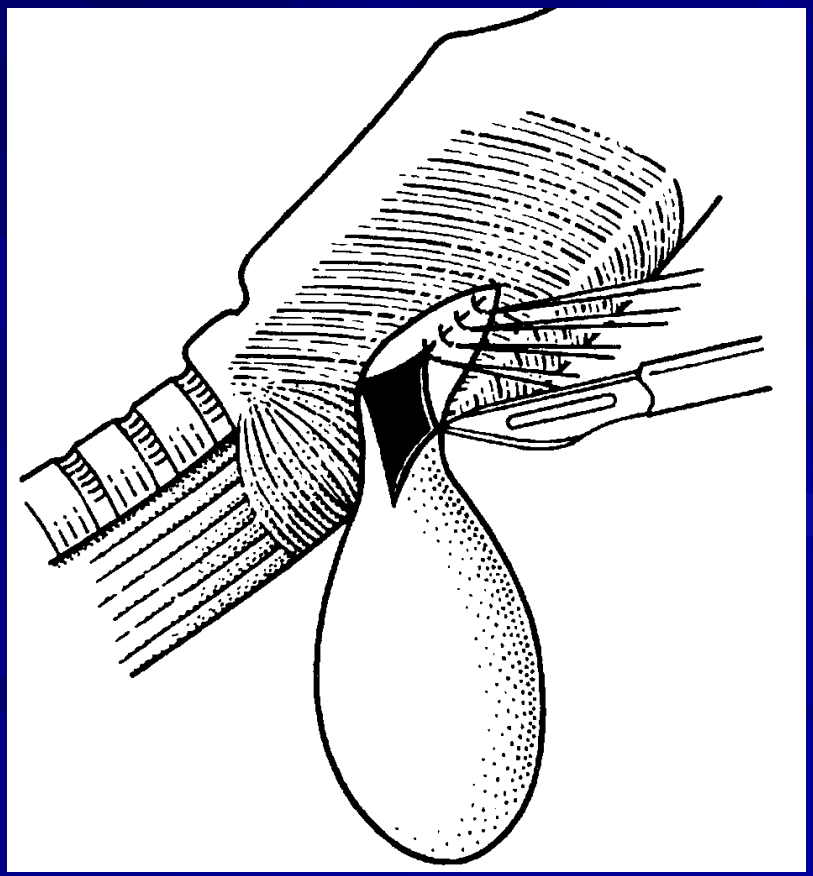

Divertículo de Zenker

Técnica operatoria

Cierre del plano muscular y miotomía del cricofaríngeo

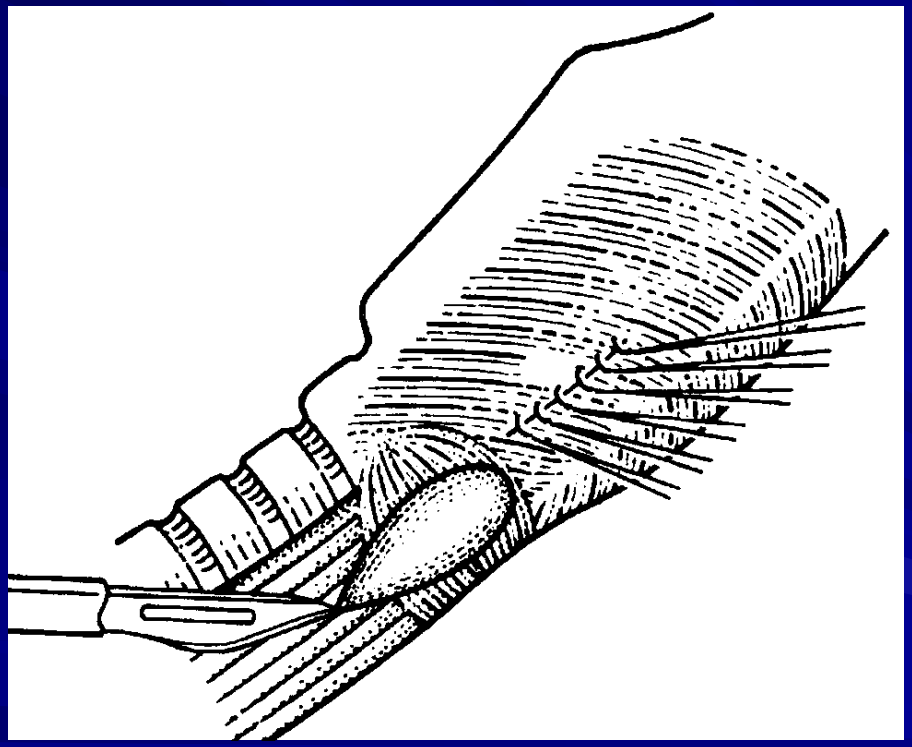

Cuidados postoperatorios

A las 24 hs de operado se examina radiográficamente con tri-iodados

Si no hay filtración se les da dieta líquida

Los drenajes se acortan progresivamente y se extraen al 3er día

Divertículo de Zenker

El alivio incompleto de la sintomatología de los divertículos faringoesofágicos (Zenker) después de realizar el stapling endoscópico o la división por laser ha sido reportado por algunos autores.

La miotomía del cricofaríngeo, sostenida por datos clínicos y experimentales, es el método terapéutico de elección, en pacientes cuyo perfil permitan una resolución quirúrgica.

Ann Thorac Surg 2002 Nov;74(5):1677-82; discussion 1682-3. Management of pharyngoesophageal (Zenker's) diverticulum: which technique?. Gutschow CA, Hamoir M, Rombaux P, Otte JB, Goncette L, Collard JM.

Divertículo de Zenker

Complicaciones de los distintos métodos terapéuticos

- La división por laser puede complicarse por mediastinitis.
- Fístulas postoperatorias después de la resección pueden occurrir en pacientes a quienes no se les hizo miotomía del cricofaríngeo.
- Cuando se realizó resección sin miotomía, en períodos variables de tiempo, se puede presentar recurrencia del divertículo.

Divertículos por tracción del esófago medio

Se asocian a afecciones granulomatosas específicas que afectan a los ganglios

Tuberculosis

Histoplasmosis

Síntomas de los divertículos por tracción

Pueden condicionar síntomas en raras ocasiones

- **Por su configuración**
- **Drenaje en declive**

Complicaciones de los divertículos por tracción

- Fístula traqueobroncoesofágica adquirida
  - **Se diagnostica por deglución – tos**
  - **Neumonía recurrente**
  - **La Rx de esófago frecuentemente no revela datos**
  - **Instilación de azul de metileno o aire en esófago mientras se realiza broncofibroscopía**
  - **T.A.C.**

Complicaciones de los divertículos por tracción

- Hemorragias digestivas altas masivas

  - **Por erosión de vasos vecinos importantes**
  - **Por erosión de tejidos de granulación friables**
  - **Por erosión de pequeños vasos bronquiales o esofágicos**

Tratamiento quirúrgico de los divertículos del esófago medio

- Resección local de los divertículos y del proceso inflamatorio anexo
- Cierre del esófago por planos sobre sonda 40 o 50 French
- Resección de fístulas con el aparato respiratorio
- Cierre de la vía aerea

Divertículos epifrénicos

- Son protrusiones de la mucosa a través de las fibras musculares del lado derecho del esófago
- Se desarrollan como consecuencia de obstrucciones funcionales u orgánicas del esófago
- Son divertículos por pulsión

Divertículos epifrénicos

Se asocia su aparición a anormalidades manométricas

Espasmo difuso

Acalasia

E.E.I. Hipertónico

Hernia hiatal

Tratamiento quirúrgico de los divertículos epifrénicos

Diverticulectomía

Esofagomiotomía

Se debe identificar y tratar la patología predeterminante antes de planear el tratamiento

BIBLIOGRAFÍA

Gutschow CA, Hamoir M, Rombaux P, Otte JB, Goncette L, Collard JM. Ann Thorac Surg 2002 Nov;74(5):1677-82; discussion 1682-3. Management of pharyngoesophageal (Zenker's) diverticulum: which technique?.

Olsen A.M., Payne W.S. El Esófago. Salvat Editores. Barcelona . España 1978.

Sabiston D.C., Kim Lyerly H. Tratado de Patología Quirúrgica. XV Edición Mc Graw Hill interamericana Editores México 1999

Schwartz S.I. Shires G.T. Spencer F.C. Principios de Cirugía 5ª Edición. Interamericana . Mc Graw – Hill Traducida de la 5ª edición en inglés 1989 Impreso 1991 en México D.F

Zuidema G. Shackelford. Cirugía del Aparato Digestivo. Tomo I. 3ª Edición. Editorial Médica Panamericana. Bs. As. Argentina. 1996 .