Cáncer de Papila

Dr. Anatole L. Bender
Cátedra de Cirugía II U.H.C. nº 4
Hospital San Roque
U.N.C.

Objetivos de la clase

- Conocer la frecuencia de la patología
- Posibilidades del Diagnóstico
- Breve información sobre presentación macroscópica y microscópica
- Métodos Clínicos y exámenes complementarios
- Estadificación
- Tratamiento

Cáncer de Papila

- Presentan sintomatología temprana
- Se diagnostica con mayor facilidad por endoscopía duodenal (biopsia)
- Baja frecuencia de presentación?. En USA, menos de 2000 casos son diagnosticados por año. Da cuenta del 0.2% de todas las neoplasias del TGI y constituye el 7% de todos los carcinomas periampulares, 0,7 a 1,3 c/ 100.000 habitantes en países desarrollados. Es la segunda neoplasia periampular después del Ca. de páncreas
- Entre los 50 y 70 años de edad

Citas: Henson D.E., Schwartz A.M., Nsouli H., Albores-Saavedra J. Carcinomas of the pancreas, gallbladder, extrahepatic bile ducts, and ampulla of vater share a field for carcinogenesis: a population-based study. Arch Pathol Lab Med. 2009 Jan;133(1):67-71.

eMedicine Specialties > Oncology > Carcinomas of the Gastrointestinal Tract Carcinoma of the Ampulla of Vater. Chaturvedi, P., Chamberlain, R.S., Chaturvedi, U., Kuwajerwala, N.K., Goswami, G., Updated: 2005/09/01

Cáncer de Papila

- MACROSCOPICAMENTE
  - Polipoidea
  - Nodular
  - Ulcerado
- MICROSCOPICAMENTE
  - Adenocarcinoma diferenciado

Carcinoma de papila

SÍNTOMAS

- ICTERICIA

  Puede ser intermitente por necrosis de porciones del tumor
- COLURIA
- ACOLIA
- ANEMIA
  - POR REPETIDAS PÉRDIDAS MICROSCÓPICAS DE SANGRE
- ESCALOFRÍOS, FIEBRE, PRURITO
  - POR COLANGITIS

Tumores periampulares

Se describen como tumores originados de la cabeza de páncreas y area vecina.

Incluyen:

- tumores ampulares
- colédoco distal
- Cabeza de páncreas
- tumores duodenales

Aparecen con un incremento de la incidencia de 10 a 18 por 100.000 habitantes en los paises desarrollados, sin diferencia entre hombres y mujeres

Tumores periampulares

- En ausencia de síntomas clínicos específicos, el diagnóstico temprano es a veces retardado
- El dolor de espalda, frecuentemente guía a un error diagnóstico, convocando al ortopedista
- No es hasta que la progresión de la enfermedad con ictericia, dolor, pérdida de peso, guía hacia el diagnóstico de tumor periampular
- No hay marcadores clínicos o de laboratorio para un diagnóstico temprano de neoplasia.

Tumores periampulares

Objetivos de las técnicas de diagnóstico por imágenes

Cuatro principales metas dirigen a los métodos de diagnóstico por imágenes en paciente con sospecha de tumor periampular

1. **Verificación y localización del tumor periampular**
2. **Discriminación entre pancreatitis crónica, con masa inflamatoria de la cabeza de páncreas y cáncer pancreático**
3. **Determinación de la resecabilidad en pacientes con tumores malignos**
4. **Demostracion de cambios parenquimatosos y ductales en los paciente con enfermedades benignas**

Diagnóstico por imágenes en el carcinoma periampular

- Ecografía
- Endoscopía y biopsia*
- T.A.C. helicoidal
- TAC multi slice, con reconstrucción digital de imágenes
- ERCP endoscopic retrograde cholangiopancreaticography
- R.M.N. magnetic resonance imaging (MRI)
- Colangiopancreatografía por Resonancia magnética nuclear (MRCP).
- Ecoendoscopía (endoscopic ultrasound) (EUS)
- Positron Emission Tomography (PET) scan
- Angiografía con sustracción digital (DSA)

Carcinoma de papila

Classification TNM (UICC 2002) des cancers de l'ampoule de Vater

• Tis : intra-épithéliale ou chorion, • T1 : limitée à l'ampoule et au sphincter d'Oddi • T2 : extension à la paroi duodénale, • T3 : extension au pancréas • T4 : extension aux tissus mous péri-pancréatiques ou à d'autres organes ou structures de voisinage;
• N0 : pas de métastase ganglionnaire (même si moins 10 ganglions examinés) • Nx : ganglions non évalués • N1 : ganglions métastatiques régionaux : péri-pancréatiques, pyloriques, , mésentériques proximaux, cystiques, péricholédociens . Les ganglions de la queue du pancréas et hilaires spléniques sont cotés M1.
• M0 : pas de métastases • M1 : métastases à distance (dont ganglions de la queue du pancréas et/ou spléniques)

L'examen d'au moins 10 ganglions est nécessaire à l'évaluation correcte du statut ganglionnaire.

Estadificación

Stade IA	T1	N0	M0
Stade IB	T2	N0	M0
Stade IIA	T3	N0	M0
Stade IIB	T1, T2, T3	N1	M0
Stade III	T4	Tout N	M0
Stade IV	Tout T	Tout N	M1

ID:6019
TAC.SANT.PARQUE
NM:DUARTE LUCIA
+242
R#06018
S#14 C
XP+290MM
05MM
+00°
74F 02/06/13
18:35:01
DR.BENDER
ANATOLE
ABD.C/C.
A
40
0
LEVEL
+42
WINDW
400
R
L
CRSR
MAG: 1.83
FROM BOTTOM
-158 120KV LOW 5S
DIST/ANGLE(x)
DIST : 37.6
ANGLE: -53.1°
P

Tratamiento

- Resección pancreática (Cefaloduodenopancreatectomía
- Procedimientos de drenaje (paliativos)
  - Transpapilar
  - Trans-hepáticos
- Biopsia para obtener confirmación histológica

Cefaloduodenopancreatectomía

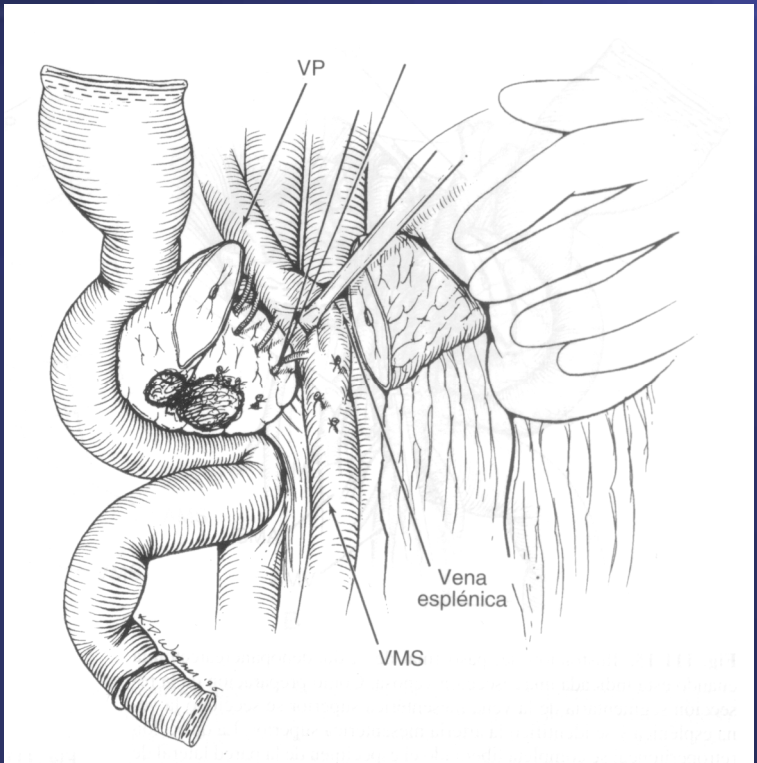

Paso 6- El páncreas fue seccionado en el nivel de la vena porta y separado lateralmente lo que permite identificar las pequeñas tributarias venosas que desembocan en la vena porta y la vena mesentérica superior las cuales se ligan y seccionan

Tomado de: Evans DB, Lee JE, Pisters PW. Duodenopancreatectomía (Operación de Whipple) en El dominio de la cirugía Nyhus LI M, Baker RJ, Fischer JE 3ª Edición. Editorial Médica Panamericana Buenos Aires Argentina. 1999

Reconstrucción del tránsito en la Cefaloduodenopancreatectomía

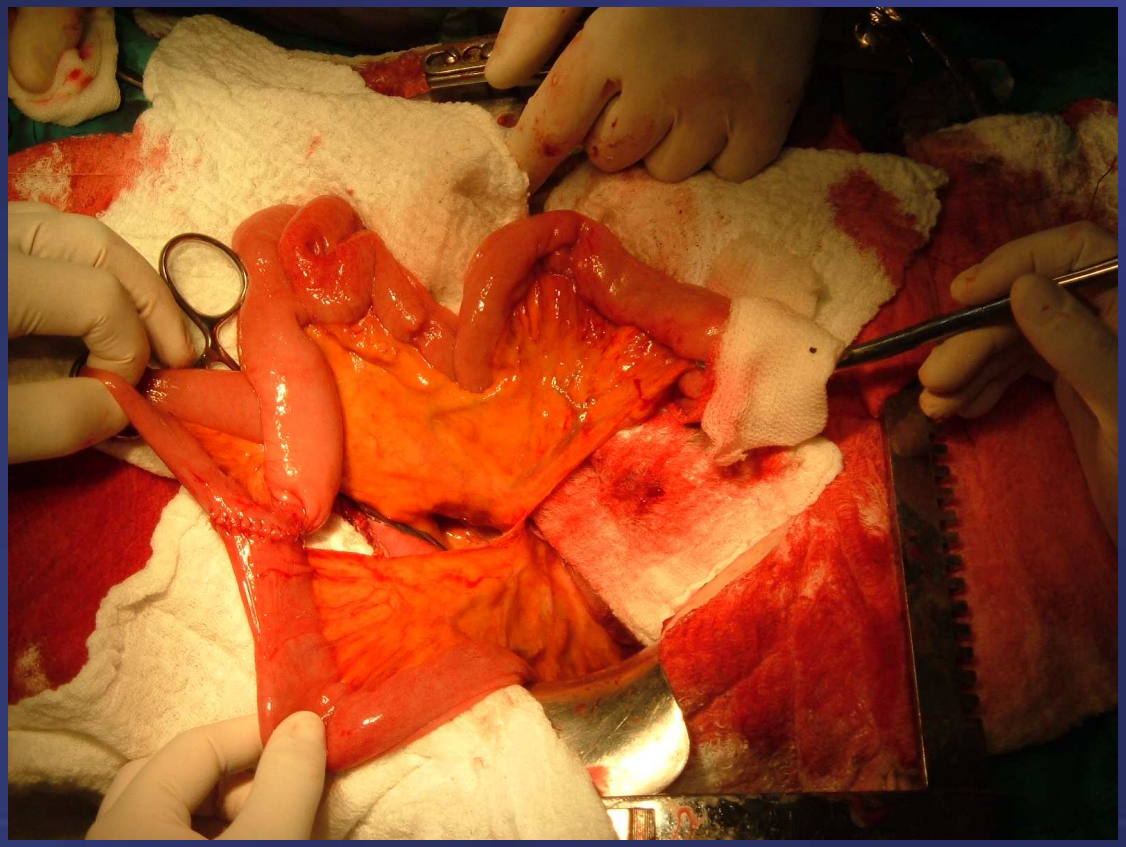

La reconstrucción puede hacerse con un asa en Y de Roux.

GOMEZ N. ROSA.
Ac: 1897687

Apertura del marco duodenal y cateterización de la papila

Experiencia del Servicio de Cirugía General del Hospital San Roque

TUMORES DE PAPILA
AÑOS 1994 AL 2006
SOBRE UN TOTAL DE 17 CASOS
DPC: 14

- **CÁNCER DE CABEZA DE PÁNCREAS**
- **AÑOS 1999 AL 2005**
- **SOBRE UN TOTAL DE 24 CASOS**
- **DPC: 8**

Supervisión post operatoria

- El rol de CA 19-9 en la supervisión post operatoria, no es probado, pero niveles persistentemente elevados a menudo preceden a evidencias radiológicas de recurrencia en varios meses
- El rol de CT para supervisión no ha sido evaluado en ensayos clínicos, pero debido al alto riesgo de recurrencia, la evaluación con CT del abdomen cada 6 meses por 2 a 3 años después de la cirugía podría ser útil para detectar enfermedad recurrente.
- El rol de la quimio y radioterapia para prevenir recurrencias locales y metástasis a distancia tanto en los tumores de papila como en el carcinoma de la via biliar principal no ha demostrado una probada efectividad

Conclusiones

Es una patología de relativa baja frecuencia

De posible diagnóstico clínico en etapas tempranas de la enfermedad con posibilidades de curación quirúrgica

Debe conocerse que esta enfermedad como otras neoplasias requiere de una supervisión periódica con el fin de detectar recurrencias

Bibliografía

Chaturvedi, P., Chamberlain, R.S., Chaturvedi, U., Kuwajerwala, N.K., Goswami, G., Carcinoma of the Ampulla of Vater. eMedicine Specialties > Oncology > Carcinomas of the Gastrointestinal Tract Updated: 2005/09/01

Classification TNM de UICC (2002)

De Vita V. T., Hellman, S. Rosenberg, S. A., Cancer. Principles & Practice of Oncology. Lippincott Williams y Wilkins 7h Edition 2006

Evans DB, Lee JE, Pisters PW. Duodenopancreatectomía (Operación de Whipple) en El dominio de la cirugía Nyhus Ll M, Baker RJ, Fischer JE 3ª Edición. Editorial Médica Panamericana Buenos Aires Argentina. 1999

Henson D.E., Schwartz A.M., Nsouli H., Albores-Saavedra J. Carcinomas of the pancreas, gallbladder, extrahepatic bile ducts, and ampulla of vater share a field for carcinogenesis: a population-based study. Arch Pathol Lab Med. 2009 Jan;133(1):67-71.

Veronesi, U. Cirugía Oncológica. Editorial Médica Panamericana. 1ª reimpresión de la 1ª Edición. Buenos Aires. Argentina. 1992

Schwartz S.I. Shires G.T. Spencer F.C. Principios de Cirugía 5ª Edición. Interamericana . Mc Graw – Hill Traducida de la 5ª edición en inglés 1989 Impreso 1991 en México D.F

Muchas Gracias por vuestra atención!!