Clase de Patología Venosa

Várices de los miembros inferiores

Prof. Dr. Anatole L. Bender

Cátedra de Cirugía II. UHC nº 4

Fac. C. Médicas U.N.Cba.

Várices

Son dilataciones permanentes y patológicas de las venas superficiales de los miembros inferiores.

Prevalencia

El 10% de las personas adultas presentan varices en mayor o menor grado, siendo 4 veces más frecuentes en las mujeres que en los hombres.

Edad: 2ª y 3ª década de la vida

Ocupación : Pacientes que permanecen mucho tiempo de pie: Peluqueros , mozos etc.

- Es necesario destacar que existen dilataciones venosas permanentes y patológicas de venas de otros territorios de la anatomía, que responden a otros y a similares factores fisiopatológicos, como las várices esofágicas, varicocele y hemorroides.

Flebectasia:

Dilatación simple, transitoria o permanente, sin insuficiencia valvular, de un sector del sistema venoso.

Anatomía del sistema venoso de miembros inferiores

- La circulación venosa de miembros inferiores se realiza por medio de 3 sistemas
- Superficial
- Profundo

Presentan anastomosis entre si

- Venas perforantes

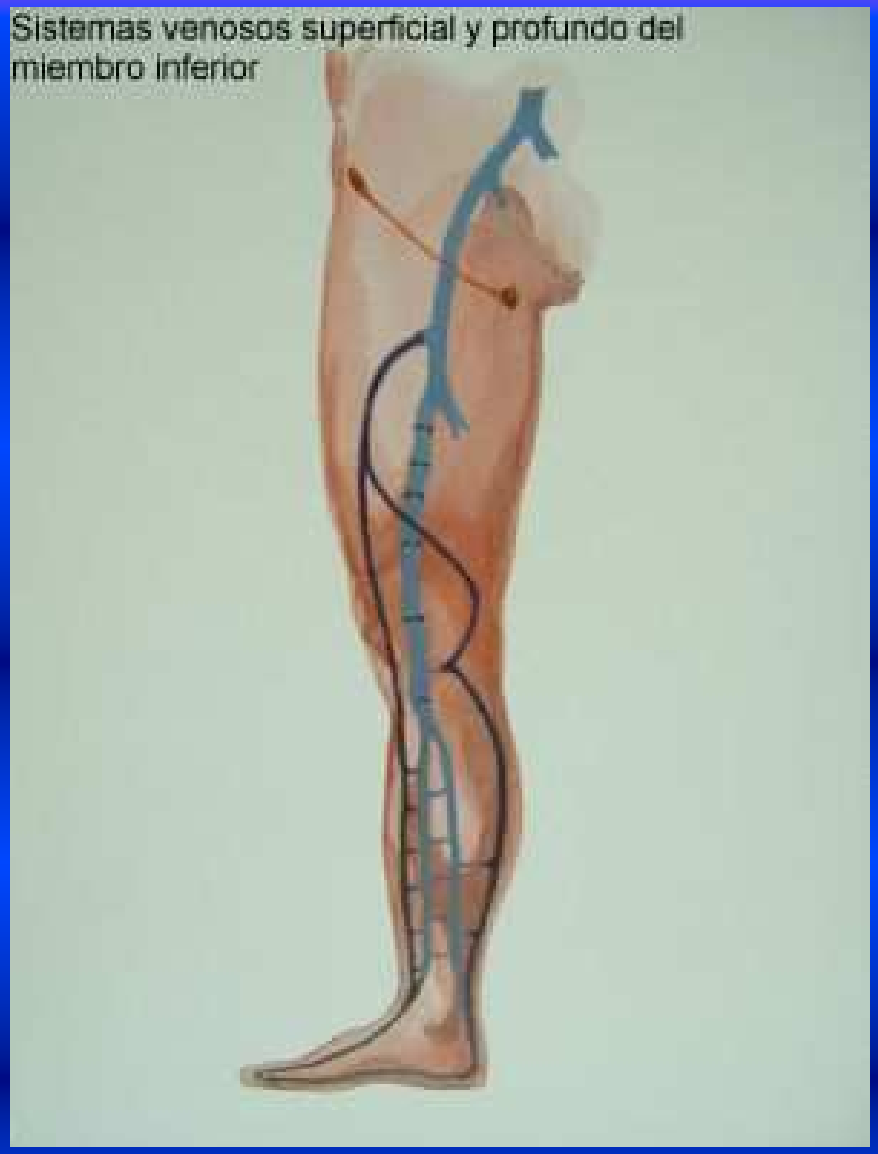
Sistemas venosos superficial y profundo del miembro inferior

Venas safenas interna y externa con sus comunicantes y colaterales

Sistema venoso superficial

- Son venas de topografía extra-aponeurótica Excepción 1/3 proximal de vena safena externa
- Son menos valvuladas que las venas profundas
- Incluye dos sistemas principales
  - Safeno interno
  - safeno externo
- dos sistemas de menor valor patológico
  - sistema tributario de la vena ilíaca interna
  - sistema tributario de la vena poplítea.

Vena safena interna

- Larga

Origen: delante del maléolo interno, continuando a la vena dorsal interna;

- Premaleolar, retrocondílea
- En muslo perfora la aponeurosis

  (fascia cribiformis . Triángulo de Scarpa)
- Describe un cayado
- Desemboca en la vena femoral

Afluentes de la vena Safena interna

- Cayado : Subcutánea abdominal
  circunfleja ilíaca superficial
  tegumentarias
  pudendas externas
  dorsal del pene o clítoris
  dorsal del muslo.
- Muslo: vena safena anterior
  anastomótica para safena externa.
- Pierna: Vena anterior de pierna
  arco venoso posterior (a. de Leonardo)

Vena safena externa

- Origen: borde externo del pie detrás del maléolo externo, por unión de la vena marginal lateral y pequeños elementos venosos de la cara externa del tobillo
- Recorre la parte póstero-externa de la pierna, su tercio inferior es superficial, sus dos tercios superiores, son subaponeuróticos,
- Desemboca en 57 % de los casos en poplítea, puede terminar tambien:

  en venas del muslo

  Por la anastomótica en safena externa

  o en ilíaca interna.

SISTEMA VENOSO PROFUNDO

- Las venas profundas siguen el trayecto de las arterias homónimas
- Transcurren entre las masas musculares
- son muy valvuladas.

Se puede distinguir un sistema principal o sistema eje y un sistema muscular.

SISTEMA VENOSO PROFUNDO

El sistema eje comprende:

- ✓Venas tibiales anteriores y posteriores
- ✓Tronco tibio peroneo
- ✓vena poplítea
- ✓Vena femoral.

SISTEMA VENOSO PROFUNDO

El sistema muscular comprende entre otras :

- ✓Venas del sóleo, que se drenan en venas tibiales posteriores y peroneas
- ✓Venas gemelares que se drenan en la poplíteas o en safena externa.
- ✓Vena femoral profunda, que desemboca en femoral superficial o en venas pelvianas

VENAS PERFORANTES

- Existen perforantes directas que van a los troncos profundos principales y perforantes indirectas, que se dirigen a las venas musculares.

Drenaje venoso de los MMII.
Factores que favorecen el retorno venoso.

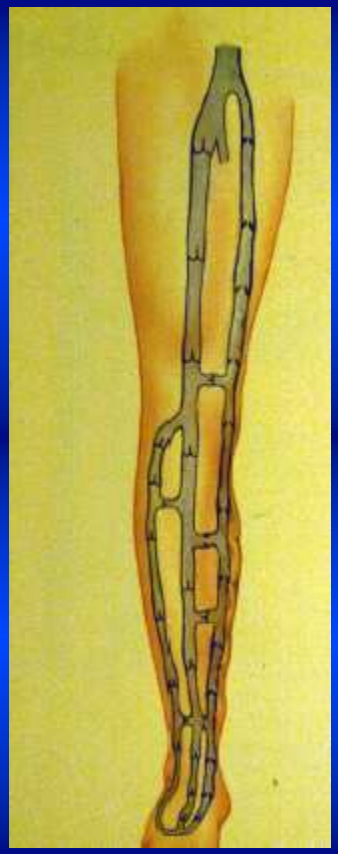

- **1.- “ vis a tergo”.....pulsatilidad arterial.**
- **2.- Contracción muscular....bomba muscular.**
- **3.- Sistema valvular.**
- **4.- “vis a fronte”. Presión negativa intratoracica.**

VARICES PRIMITIVAS

Se producen por:

A. insuficiencia ostial

B. insuficiencia de comunicantes

C. ambas a la vez

- se asocian a pérdida del tono de la pared venosa e insuficiencia valvular.

VARICES SECUNDARIAS

a) Post-trombóticas

b) Fístulas arteriovenosas, o malformaciones congénitas

c) tumor abdominal

FACTORES PREDISPONENTES PARA LAS VÁRICES PRIMITIVAS

Son:

- Embarazo, por acción endócrina
  - por aumento de presión venosa producida por bulto intrapelviano
- Por aumento de presión venosa de cualquier otra etiología
- Alteraciones de constitución del colágeno y fibras elásticas (Genética)

MOTIVO DE CONSULTA

- Dolor
- Calambres musculares
- Pesadez
- Parestesias
- Prurito
- Edema, al principio en las partes más declives
- Cianosis
- Ulceras

Antecedentes

1) **ANTECEDENTES DE LA ENFERMEDAD ACTUAL**
   Desde cuando presenta los síntomas, si los relaciona en el tiempo con alguno de los factores predisponentes
2) **ANTECEDENTES PERSONALES FISIOLOGICOS**
   Constipación, obesidad, bipedestación prolongada
3) **ANTECEDENTES PERSONALES PATOLOGICOS**
   Tumor pelviano, Traumatismos, malformaciones vasculares, procesos flebíticos.
4) **ANTECEDENTES QUIRURGICOS**
   Operaciones pelvianas, reposo prolongado, etc
5) **ANTECEDENTES HEREDITARIOS**
   Várices en los progenitores y en familiares directos

EXAMEN CLINICO

INSPECCION

- **Várices Tipo I**: De grandes troncos, safena interna o externa o sus colectores, las dilataciones son siempre importantes, hacen franco relieve, deformando y atrofiando la piel que las recubre.
- **Várices tipo II**: Varículas de color azul intenso o rojo vinoso, que se transparentan a través de la piel adelgazada, constituyen el típico aspecto telangiectásico, a la manera de pequeñas cabezas de medusas.

Clasificación Clinica

- 0.- ausencia de signos visibles o palpables de enf. Venosa
- 1.- Telangiectasias o venas reticulares.
- 2.- venas varicosas.
- 3.- edema
- 4.- alteración cutánea (eczema, pigmentación) sin úlcera
- 5.- alteración cutánea y ulceración cicatrizada.
- 6.- alteración cutánea y ulceración activa.

EXAMEN CLINICO

INSPECCION

- **Examen de pie**

  Colorido
  Trayecto venoso
  Golfos
  Edemas

- **Examen en decúbito dorsal**

  Colorido
  Trayectos venosos
  Golfos
  Lesiones tróficas: Ulceras, dermatitis ocre, pérdida pilosa
  Pigmentación
  Cianosis
  Depresiones

Úlceras tróficas

EXAMEN CLINICO
PALPACIÓN

- Orificios aponeuróticos
- Temperatura
- Induración
- Nódulos fibrosos
- Palpación de pulsos, para descartar patología arterial.

EXAMEN FUNCIONAL

- Tiene por objeto la exploración dinámica de los sistemas venosos: Superficial, profundo y de comunicantes.

Prueba de Brodie Trendelenburg

Paciente acostado, miembro inferior elevado hasta conseguir el colapso venoso. Se coloca un lazo en la raíz del miembro para conseguir la compresión de la safena interna en la proximidad de su desembocadura.
Se le ordena al paciente que se ponga de pie y una vez en esta posición se quita el lazo compresor.
Pueden darse 4 circunstancias distintas:

a) **La vena se llena rapidamente de arriba a abajo: por reflujo, aquí existe una insuficiencia de la válvula ostial de la safena interna y la prueba es POSITIVA.**

b) **El sistema safeno se llena en un tiempo inferior a 35 segundos: Es decir que no solamente lo hace a través del sistema capilar, sino también a través de comunicantes con el sistema profundo, cuyo sentido circulatorio está invertido por incompetencia o agenesia valvular y la prueba de Brodie Trendelemburg se interpretará como NEGATIVA.**

c) **Si se asocian los signos positivos y negativos, la prueba se interpretará como DOBLE, significando insuficiencia ostial y de comunicantes.**

d) **Cuando no encontremos ni signo positivo ni negativo, se interpretará como NULO, esta última eventualidad se presenta en los casos de dilataciones venosas sin insuficiencia de válvula ostial ni de comunicantes, se trataría de flebectasias.**

Llenado de las venas dilatadas y golfos pese a estar anulado el retorno por insuficienca valvular ostial.

Se presume el llenado por perforantes incompetentes

Prueba de Brodie Trendelemburg negativa

Prueba de Heyerdale y Anderson

Es la aplicación de los conceptos de Brodie Trendelemburg al estudio de la safena externa.

Prueba de Pratt

Tiene por objeto la localización de perforantes insuficientes

Se vacía el miembro inferior elevándolo, se realiza un vendaje elástico desde los dedos del pie y se coloca un lazo en la desembocadura de la safena interna. Se procede a retirar la venda desde la raíz del muslo hacia abajo. Al quedar eliminado el reflujo venoso por el lazo, allí donde se observa que se llena un paquete varicoso, existe una comunicante insuficiente.

Prueba de Perthes

- **Prueba dinámica.**
  Paciente en pie y con las várices ingurgitadas.
  Ligadura en tercio superior del muslo y se hace realizar un ejercicio físico; caminar, realizar maniobras de contracción muscular, como elevación sobre las puntas de los pies.
- **En situación normal, el ejercicio disminuye la presión en las venas profundas y provoca un efecto aspirativo sobre las venas superficiales**
- **puede tener dos resultados:**
  1) Las venas varicosas se vacían con el ejercicio: Prueba positiva.
- **Sistema profundo apto para el drenaje del miembro**
- **No existen perforantes incompetentes debajo de la ligadura, pues si existieran permitirían el reflujo hacia las venas varicosas.**
  2) La prueba de Perthes negativa.
- **venas varicosas no se vacían con el ejercicio: Puede deberse a insuficiencia de comunicantes distales, o a obstrucción del sistema profundo.**

Prueba de Baistrocchi

- Para localización de perforantes incompetentes.
- Detectada la presencia de un golfo varicoso, anulamos la corriente venosa superficial retrógrada mediante un lazo sobre el cayado, en tercio superior del muslo.
- Se realiza compresión digital de la zona sospechosa de insuficiencia de venas comunicantes, mientras el paciente realiza movimientos de elevación y descenso de los talones.
- Conseguido el vaciamiento venoso por disminución de la presión en las venas profundas, lo que posibilita el vaciamiento del sistema superficial a través de las perforantes, se disminuye o suprime la presión digital y las venas se ingurgitan, pudiéndose sentir un frémito en el mismo lugar de la perforante incompetente, lo que permitirá su marcación y posterior localización durante el tratamiento quirúrgico.

Prueba de Oschner o del Vendaje Elástico

- Prueba clínica fundamental para el estudio del sistema profundo.
- Paciente en decúbito dorsal, venas varicosas vacías por elevación del miembro, se coloca vendaje elástico desde la raíz de los dedos del pie hasta el muslo.
- El paciente debe realizar ejercicios físicos.
  La tolerancia del vendaje elástico permite concluir que el sistema profundo es apto para el drenaje venoso.
  La intolerancia al vendaje, manifestada por dolor o calambres, es observada en obstrucción del sistema profundo.
  La prolongación de esta prueba por 24 Hs. fue recomendada por Baistrocchi (Prueba de Baistrocchi II)

Flebografía

- Introducción de contraste tri-iodado hidrosoluble, por punción en una vena del pie, permite el estudio morfológico y funcional del sistema venoso del miembro .
- Flebografía con ligaduras escalonadas. Prueba de Massell y Ettinger
- Se colocan tres lazos a distintos niveles: supramaleolar, supracondíleo y en la raíz del muslo.
- Se inyecta contraste en vena del dorso del pie, impresionándose en las películas radiográficas en forma sucesiva.
- Por acción del torniquete supramaleolar quedan bloqueados los canales venosos superficiales y el contraste es obligado a pasar a las venas profundas
- De existir perforantes incompetentes, el contraste pasa al sistema superficial, repitiéndose el pasaje al sistema profundo a nivel del lazo supracondíleo.
  La visualización de los sitios de pasaje del sistema profundo al superficial, permiten marcar la situación de las venas perforantes incompetentes.

Flebomanometría

- Consiste en la colocación de un cateter y la medición de la presión en una vena periférica, en reposo, bipedestación y en ejercicio.

Fluxometría Doppler

- El efecto Doppler es el cambio de frecuencia de onda que sufre un sonido cuando se modifica la velocidad relativa de la fuente emisora del mismo.
  Al ultrasonido lo reflejan los elementos celulares de la sangre en movimiento
- La maniobra de Valsalva interrumpe la variación rítmica del flujo, cuando existen válvulas venosas competentes.
  La obstrucción se evidencia por ausencia de sonido.

Doppler venoso Perforante incompetente

Pletismografía

- Permite el registro de los cambios del volumen de sangre en los miembros inferiores.
  Hay pletismógrafos de aire, agua, mercurio, electricidad y rayos infra-rojos

Opciones terapéuticas

QUIRÚRGICAS

- Safenectomía y fleboextracción
- Ligadura de comunicantes
- Ligadura y sección de perforantes incompetentes, subaponeurótica. (Linton, Cockett)
- Escoplaje de perforantes incompetentes (Zigorraga)
- Reemplazos valvulares o segmentarios.

NO QUIRÚRGICAS

Safenectomía clásica

- **Procedimiento clásico para extirpar la vena safena interna, mediante un fleboextractor interno.**
- **Técnica introducida a principios del siglo XX por los Dres Mayo, Seller y Babcock.**
- **Procedimiento de elección para el tratamiento de las várices de safena interna y externa**

Objetivos de la safenectomía

- **Prevenir flebitis, tromboflebitis y los posibles tromboembolismos**
- **Prevenir las úlceras varicosas**
- **Evitar posibles hemorragias por rupturas varicosas**
- **Disminuir molestias**
- **Mejora estética**

Inc. Femoral

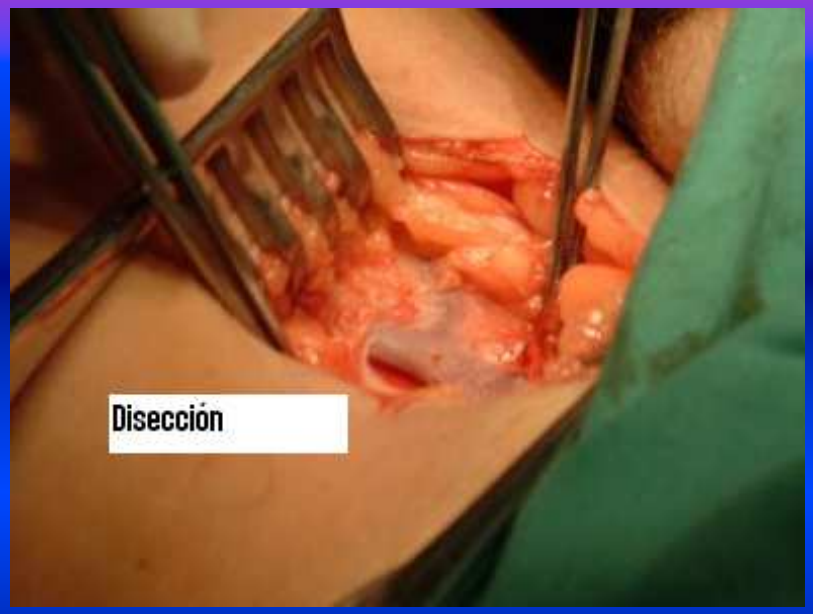
Disección

Ligadura de
colaterales

incisión y disección
premaleolar

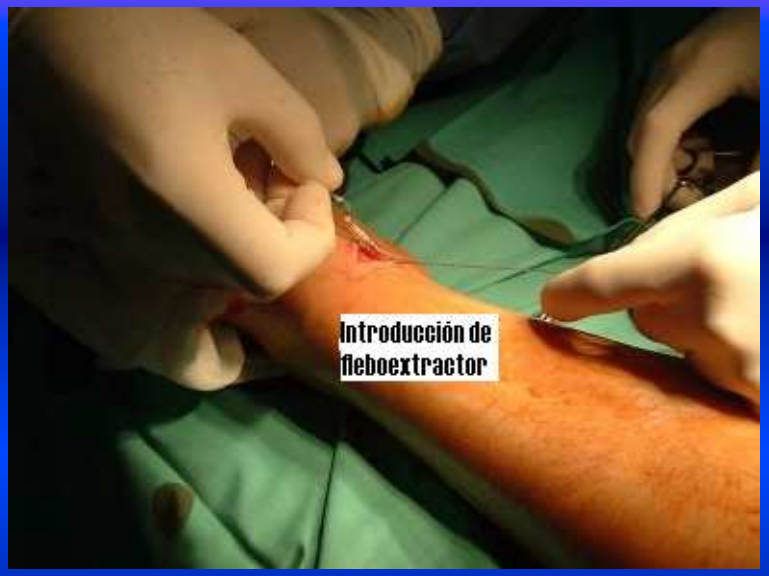
Introducción de
fleboextractor

Extracción de la safena premaleolar

Safena extraida

Marcado de perforantes incompetentes y trayectos varicosos

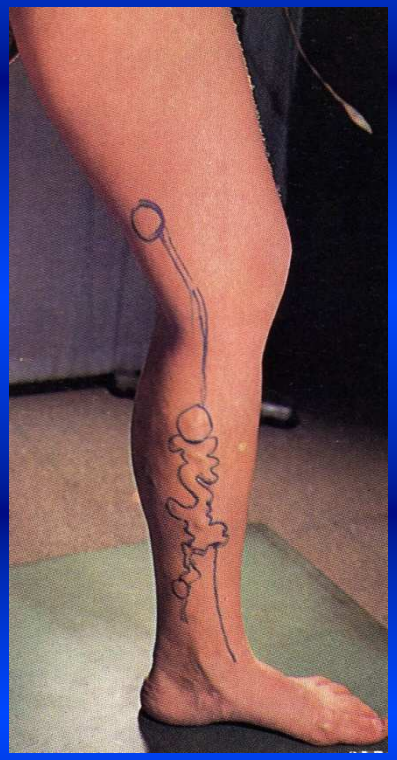

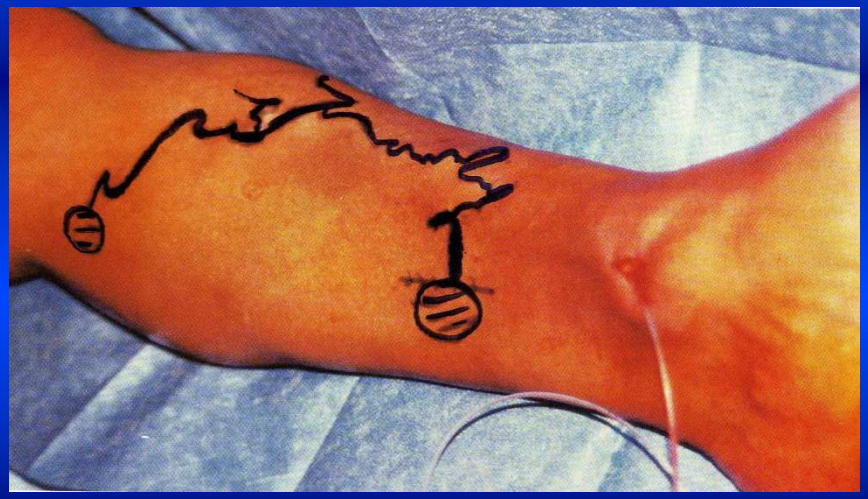

Microcirugía venosa de exéresis

Tratamiento no quirúrgico

- **Compresión elástica: Controla el edema y da soporte exterior a las venas superficiales, vehiculiza la sangre al sistema venoso profundo y evita lesiones traumáticas.**

  Colocar desde la raíz de los dedos hasta el tercio superior del muslo
- **No permanecer períodos prolongados de pie**
- **Combatir la obesidad**
- **Ejercicios de flexoextensión de pie, pierna y muslo**
- **Masajes centrípetos**
- **Venoconstrictores: aumentan el tono venoso, reducen permeabilidad capilar al intersticio. Castaño de Indias, diosmina sintética, rutósidos**
- **Inyecciones esclerosantes**

Tratamiento médico de las complicaciones

- **Edema: Posición de Trendelemburg, diuréticos, masoterapia**
- **Ulceras: reposo en Trendelemburg, solución fisiológica, antisépticos, Solución glucosada hipertónica, permanganato de potasio 1/1000**
- **Tratamiento dermatológico de los eczemas, corticoides locales, fase escamosa o escamocostrosa: óxido de Zn**
- **Impetiginización o celulitis indurada: Reposo, antibióticos, AINES**

Bibliografía

- Baistrocchi J. D. Várices de los Miembros Inferiores. 2ª Edición. Librería Científica Olocco. Córdoba. Argentina. 1962.
- Del Campo A. Patología Venosa. Entrega por Fascículos. Impreso en Uruguay por mosca Hnos. Editado en Argentina por Editorial Intermédica S.A.I.C.I.. Laboratorio Syncro.
- Greenfield L. J. Enfermedades de venas y linfáticos. Cap 22. pags. 897-923. en Principios de Cirugía de Shwartz Shires Spencer. Vol. 1. 5ª edición. Nueva Editorial Interamericana. México 1991.
- Lacour R. A, Zalis D.E., Martinod F.S. Insuficiencia venosa de miembros inferiores. Librería " El Ateneo" Editorial Buenos Aires. Argentina 1982
- Odisio A. A. Várices de los miembros inferiores. Librería Akadia Editorial. Buenos Aires. Argentina. 1979
- Pietravallo A. F. Flebopatías Superficiales y Profundas. Formas clínicas más frecuentes. Publicación por Capítulos. Laboratorio Ciba Geigy. Buenos Aires. Argentina.
- Pietravallo A.F. Venas Perforantes. Clínica. Anatomía. Tratamiento. Talleres Gráficos Eglo S. A. Bs. As. Argentina. 1999.
- Simkin R. Venas. Capítulo 50 pags. 974 – 986 en Cirugía de Michans Ferraina P. Oría A. "El Ateneo" 5ª edición. Reimpresión. 1999.