CANCER DEL ESOFAGO

Se origina en el epitelio esofágico, del que es una proliferación anárquica e infiltrante capaz de propagarse en forma directa y por vías linfática y hemática.

Frecuencia

- El cáncer del esófago es el tumor más frecuente de este órgano, representa solamente el 1 % de todos los cánceres.
- Los tumores benignos epiteliales y conjuntivos son de escasa frecuencia.
- Ocuparía entre el 4° y el 6° lugar entre los cánceres del aparato digestivo.

Lesiones preneoplásicas

- Displasias
- S. de Plummer Vinson (Paterson Kelly)
- S. de cáncer familiar
- Acalasia
- Esófago de Barret
- Lesiones corrosivas
- Esclerodermia
- Tylosis
- Esofagitis crónica
- Cáncer de mama irradiado

Epidemiología

- Alta incidencia en el cinturón asiático: Hanoi, provincias norteñas chinas
- Ex repúblicas soviéticas islámicas (Turkenia, Kazakhastan, Uzbekistan y Azerbaidjan)
- Región caspiana del Irán y Afganistán.
- Sudáfrica (República de Transkei)
- Entre los chinos de Singapur, en Zimbawe
- En Bretaña y en la Normandía francesa.
- En nuestro país se lo vincula al hábito del mate

Epidemiología

- La cifra más alta estandarizada correspondería al norte de China, 130 por 100.000 habitantes, con igual proporción en ambos sexos
- Un común denominador observado en casi todas las zonas afectadas es la incidencia entre personas de bajo nivel socioeconómico

Factores etiopatogénicos del Cáncer de Esófago

- Carcinógenos con organotropismo para el esófago: nitrosaminas.
- Alcohol En el noroeste de Francia (Ille y Villaine), alcohol de manzana (Calvados), rico en cancerígenos para el tubo digestivo alto.
- Tabaco. El riesgo de desarrollar cáncer de esófago en los fumadores es 2 a 6 veces mayor que en no fumadores
- Acción traumática de jugos cáusticos, alimentos y brebajes calientes y muy condimentados.
- En la zona caspiana y en Irán, desnutrición, deficiencias vitamínicas y el consumo de leche de oveja y de té muy caliente.
- Gen autosómico impar con efecto dominante, queratosis palmar y plantar (tilosis).

Anatomía patológica

- En el 10 al 15 % de los casos asienta en el tercio superior
- El 50 % aproximadamente, nace en el tercio medio esofágico, entre la línea horizontal que pasa por el fin de la tráquea y la que pasa por el límite inferior del pedículo pulmonar.
- En el 35 al 40 % de los casos, se localiza en el tercio inferior .

Anatomía patológica

- Se origina en la mucosa y rápidamente infiltra la muscular
- Llega a la adventicia, conjuntivo-vascular-linfática laxa y se produce la diseminacion.
- Se extiende en sentido ápico-caudal
- Progresa por los linfáticos submucosos y rebrota a distancia, en forma de mamelones.
- Los mamelones, suelen erosionarse
- Da una reacción desmoplástica que determina estenosis esofágica.

Tumores malignos del esófago

- Epiteliales
  - Carcinoma Epidermoide
    - De células fusiformes
    - Carcinosarcomas
    - Seudosarcoma
  - Adenocarcinoma
    - Adenoacantoma
    - Adenoescamoso
    - Mucoepidermoide
    - Carcinoide
    - Indiferenciado
    - Ca. De células pequeñas

Tumores malignos del esófago

- **No epiteliales**
  - Leiomiosarcoma
  - Melanoma
  - Rabdomiosarcoma
  - Mioblastoma
  - Linfoma

Diseminación del Cáncer de Esófago

- La **diseminación es extensa, intensa, no metamérica ni regional**, llega a ganglios desde la base del cuello hasta el abdomen superior.
- Las propagaciones directas más graves son a la tráquea y a bronquios primarios, en particular al bronquio fuente izquierdo
- Alguna vez se fistuliza el órgano neoplásico.
- Se puede propagar a las serosas (pleura y pericardio), a los vasos y nervios mediastínicos.
- La difusión hemática, habitualmente tardía, da lugar a localizaciones pulmonares, hepáticas, cerebrales, suprarrenales, óseas, etcétera.

HISTOLOGIA DEL CARCINOMA DE ESOFAGO

- Carcinoma epidermoide en un 60% de los casos
- En paises asiáticos continua siendo el 95% de los casos
- Raramente basocelular o indiferenciado
- En el 40% de los casos, se trata de un adenocarcinoma!!
  - Se asocia a otras lesiones que podrían predisponer a su aparición
- Esofagitis por reflujo
- Acalasia
- Esófago de Barret

DISFAGIA

- La “dificultad para tragar” no suele ser temprana
- En un paciente con disfagia, cualquiera que sea su grado, ritmo, tiempo de evolución, se debe poner en marcha toda una dinámica de estudio hasta descartar por completo el cáncer esofágico

SINTOMATOLOGIA Y EXAMEN CLINICO

- Disfagia de aparición insidiosa, lenta y progresiva
- Pérdida de peso
- Dolor torácico
  - Espasmo esofágico
  - Irritación en las zonas ulceradas
  - Invasión directa de estructuras mediastinales
- Regurgitación, vómitos
- Disfonía por compromiso recurrencial
- Ptialismo y sialorrea
- Tos, secundaria a la invasión bronquial
- Hematemesis y melena

METODOLOGIA DIAGNOSTICA

- Rx. Seriada esófagogastroduodenal
- Rx. Simple de Tórax
  - Nivel hidroaereo en la zona prevertebral
  - Adenopatías mediastinales
  - Desplazamiento de la tráquea
  - Mtts. pulmonares
- Esófago-fibroscopía
- Broncofibroscopía
- Ecoendoscopía
- T.A.C.

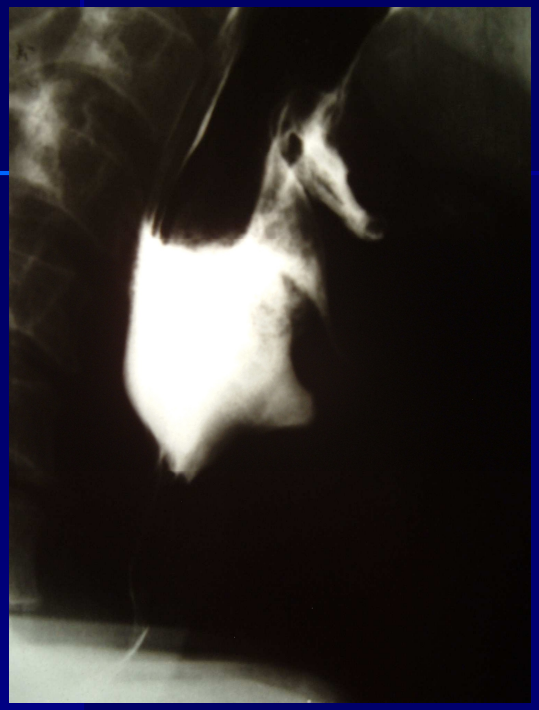

Rx. Carcinoma de 1/3 inferior

Rx. Carcinoma de tercio medio

T.A.C. de carcinoma de esófago

Endoscopía: Esofagitis y Carcinoma

Carcinoma de Esófago 1/3 inferior

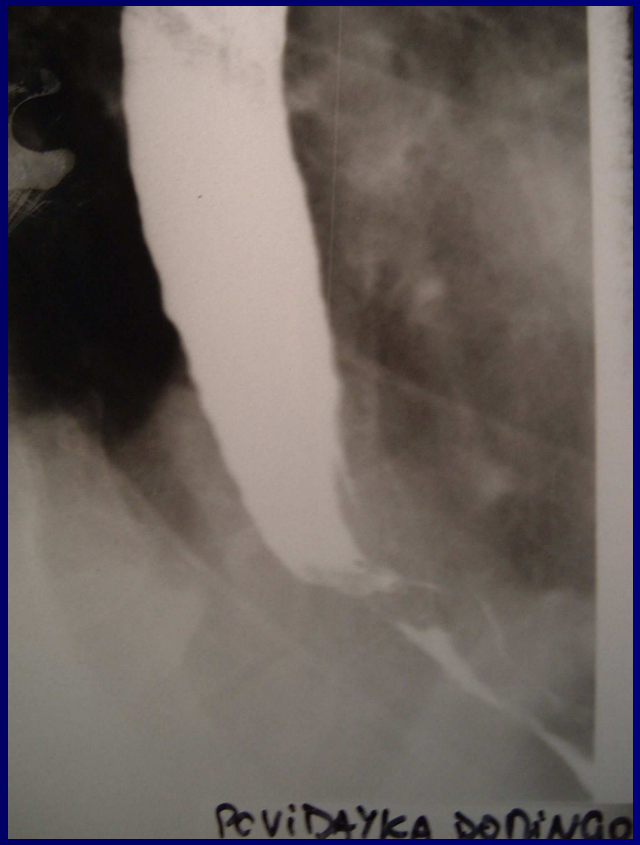

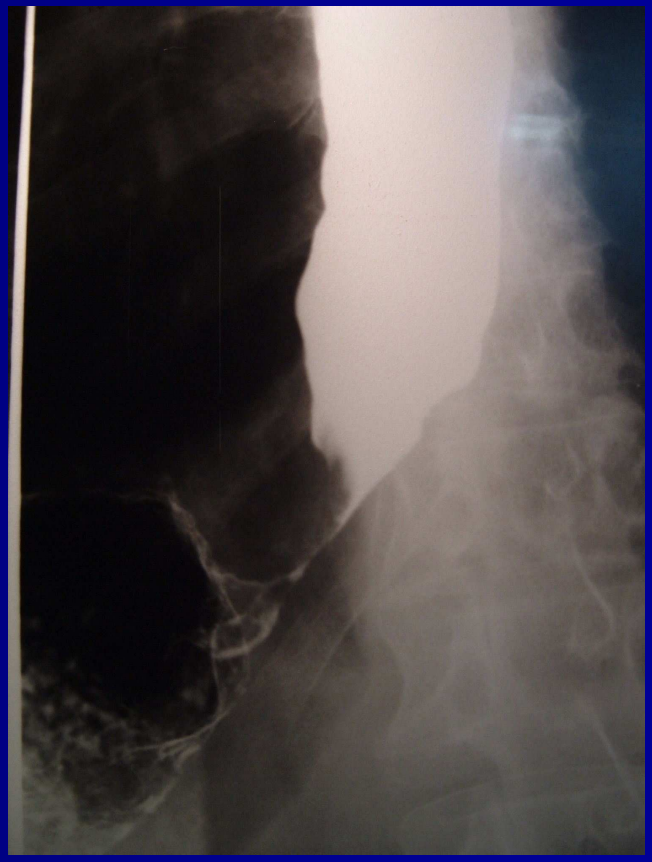

Diagnóstico Temprano del Carcinoma esofágico

- Diagnóstico por citología
  - * En zonas donde existe elevada incidencia
  - * En los pacientes de alto riesgo
  - * Se obtienen por cepillado esofágico
  - * Esponjas absorbentes encapsuladas, fijadas a un hilo
  - * Balones inflables rodeados por mallas, que son deglutidos

UTILIDAD DE LA T.A.C. EN LA ESTADIFICACION PREOPERATORIA

1. **Delimita la extensión submucosa y extramural**
2. **Demuestra cualquier extensión directa o invasión a estructuras adyacentes**
3. **Permite la evaluación del mediastino, pulmones y abdomen superior, puede detectar metástasis**

TAC Ca de esófago a nivel de la carina

TAC, todavía con luz

Estenosis por carcinoma de tercio inferior

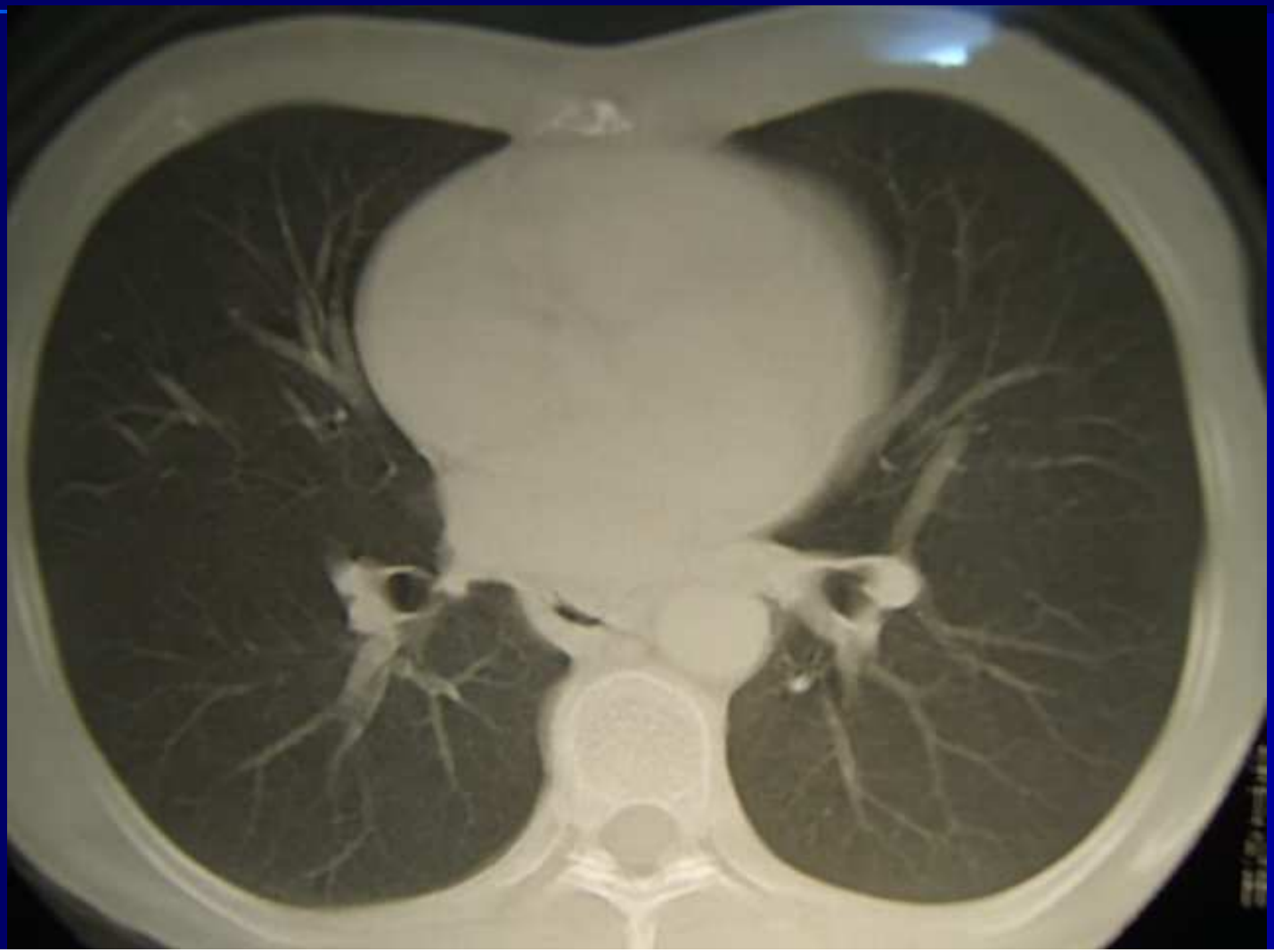

Estenosis y adenopatías mediastinales

CLASIFICACION T.N.M. PARA EL CANCER ESOFAGICO

T: Tumor primario

- Tx: **Tumor primario que no ha sido estudiado**
- **To: No existen evidencias del tumor primario**
- **Tis: Carcinoma in situ**
- **T1: Tumor que llega a la submucosa, sin sobrepasarla**
- **T2: Tumor que llega a la muscular sin sobrepasarla**
- **T3: Tumor que invade la adventicia**
- **T4: Tumor que invade las estructuras adyacentes**

N: Ganglios regionales

- **Nx: Los ganglios regionales no pueden ser estudiados**
- **No No hay adenopatías regionales**
- **N1: Ganglios regionales con metástasis (1 a 3)**
- **N2: (3 a 6)**
- **N3: (más de 6 ganglios metastásicos)**

M: Metástasis a distancia

- **Mo: No hay evidencias de metástasis en ganglios linfáticos distantes o en otros órganos**
- **M1: Metástasis distantes presentes**

ESTADIFICACION DEL CANCER DE ESOFAGO

- Estadio 0: Tis, No, Mo
- Estadio I: T1, No, Mo
- Estadio IIa: T2, No, Mo
- T3, No, Mo
- Estadio IIb: T1, N1, Mo
- T2, N1, Mo
- Estadio III: T3, N1, M0
- T4, N0 -1, M0
- Estadio IV: Cualquier T, cualquier N, M1

ESTADIFICACIÓN DEL CARCINOMA DE ESÓFAGO

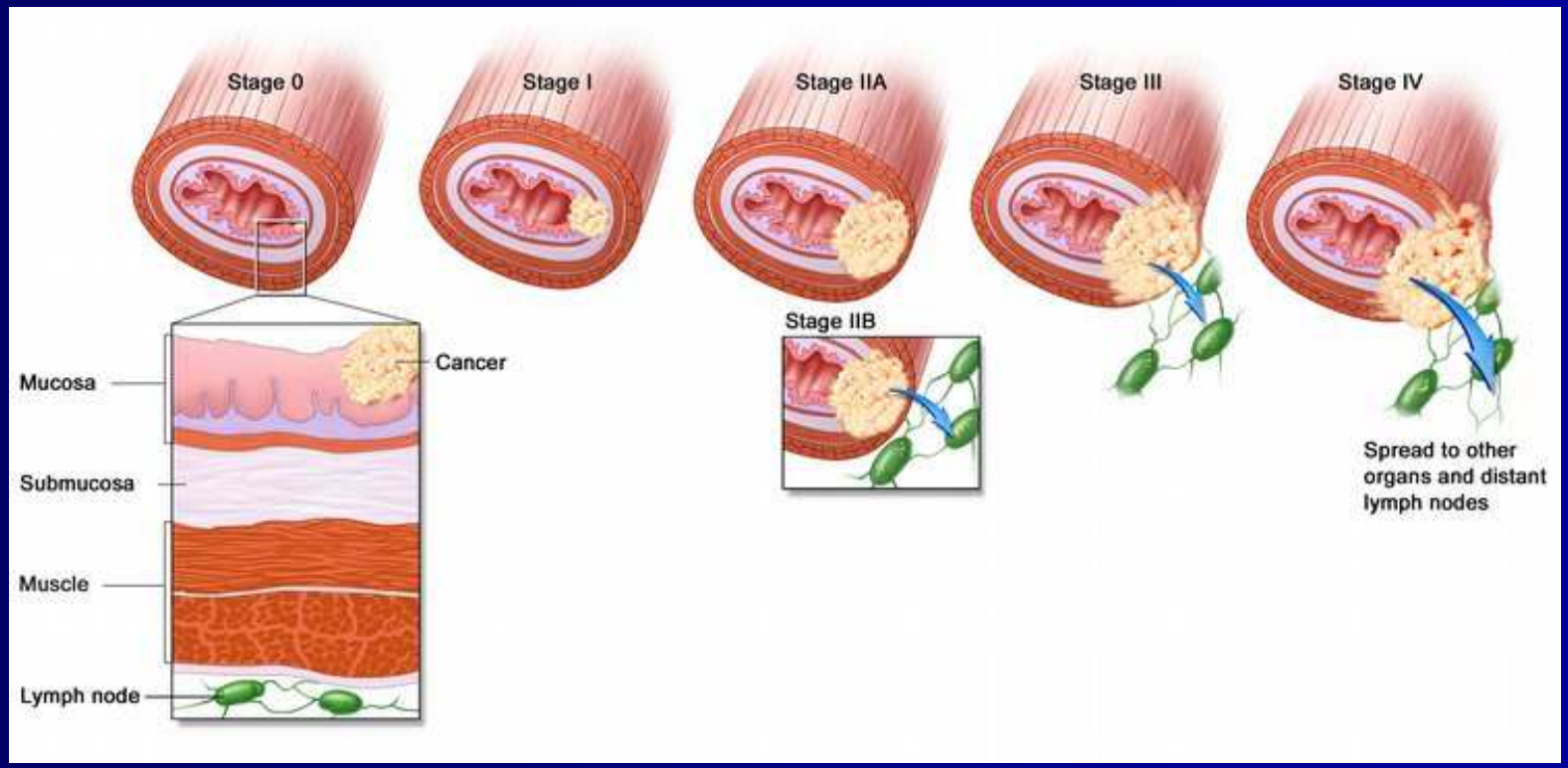

DIAGNOSTICO DIFERENCIAL

- TUMORES BENIGNOS ULCERADOS
- ESOFAGITIS CRONICA CON EROSION Y ESTENOSIS
- HERNIA HIATAL
- ACALASIA

PRONOSTICO

Varios factores desfavorables:

- **a) Aparición en pacientes añosos, con enfermedades asociadas.**
- **b) Localización en órgano extenso, profundamente ubicado y rodeado de estructuras nobles, con profusa circulación linfática.**
- **c) Sintomatología habitualmente tardía.**
- **d) Difícilmente extirpable**
- **e) Con propagaciones directas**
- **f) De tanto mayor gravedad cuanto más alta sea la localización**
- **g) Organo con resecciones parciales prácticamente imposibles.**
- **h) Requiere gran cirugía para su exéresis y restablecimiento de la continuidad del tubo digestivo.**

Solamente queda como factor favorable su lenta evolución.

TRATAMIENTO QUIRURGICO

- **OPERABILIDAD: Es la posibilidad que tienen los pacientes de ser explorados quirúrgicamente**
- **TECNICA**
- **Cáncer del esófago cervical**
  Cirugía programada en un tiempo
- **Cáncer del esófago torácico medio o inferior**
  - **Esofagectomía subtotal con plastia gástrica hasta el vértice del hemitórax (Técnica de Ivor Lewis)**
  - **Esofagectomía total con plastia gástrica hasta la faringe (Técnica de Mc Keown)**
  - **Técnica de Nakayama**
  - **Esofagectomía total sin toracotomía (Denk, Orringer)**
  - **Esofagectomía total o subtotal y reemplazo colónico**
- **Cáncer del esófago bajo (Opcional)**
  - **Técnica de Biondi: Esofagectomía distal más gastrectomía próximal y anastomosis término lateral. Acceso de Sweet (derecho) o de Garlok (izquierdo)**

Sección del ligamento triangular para rebatir el lóbulo Izq. del hígado y ver el hiato

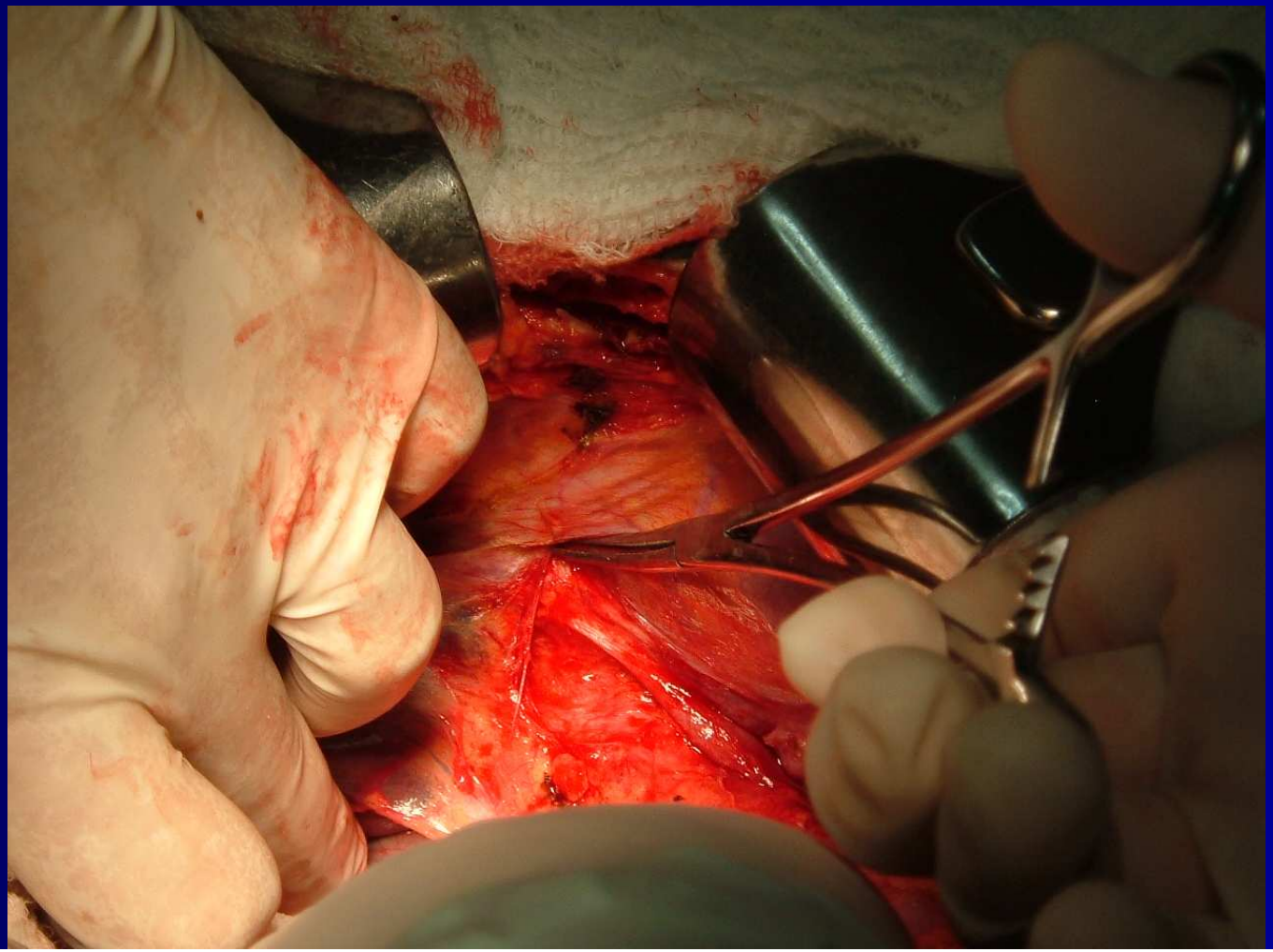

Sección de la membrana de Laimer Bertelli y pasaje de un cateter alrededor de la unión esófago-gástrica

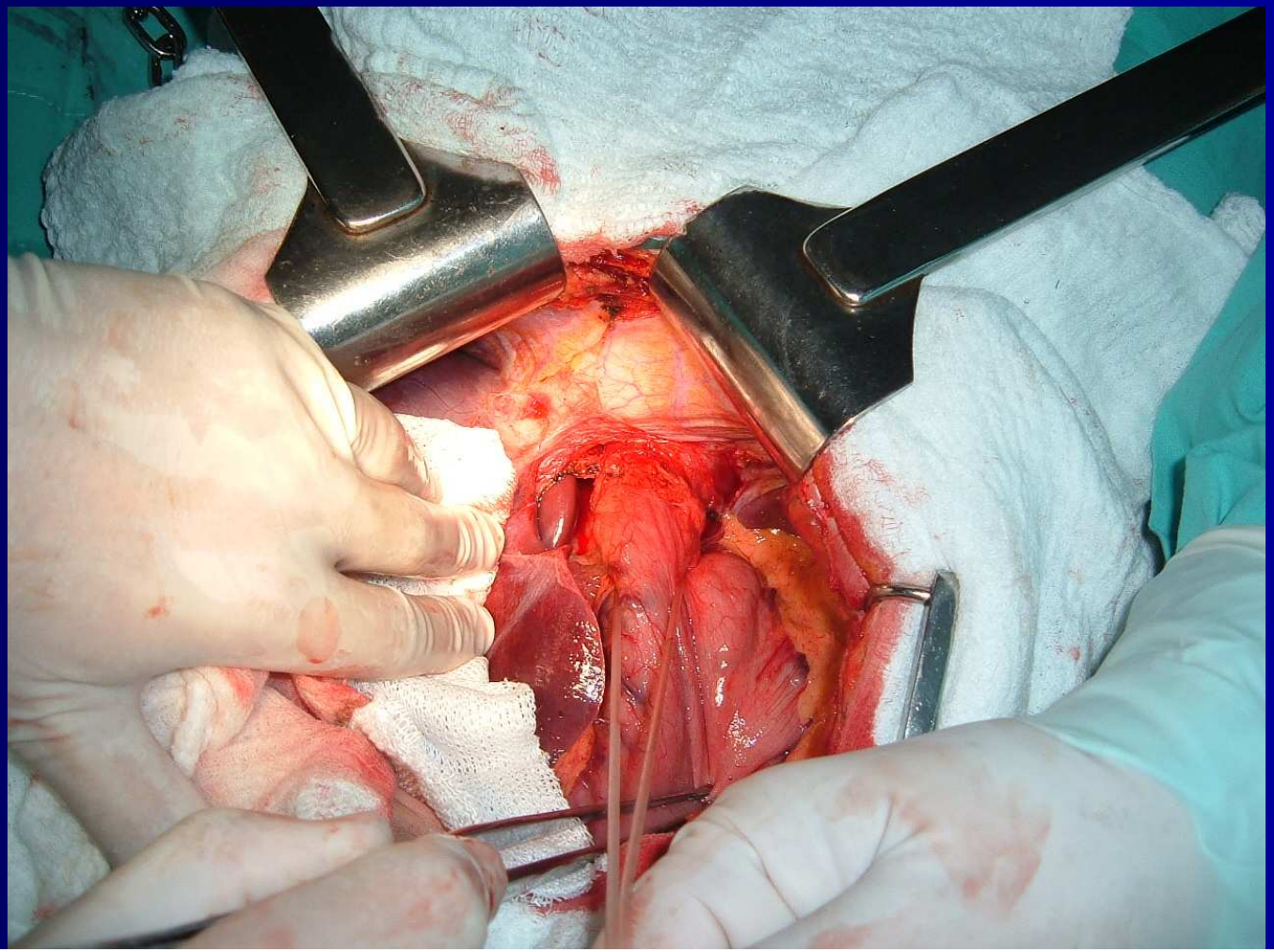

Apertura del hiato esofágico en la vía transhiatal

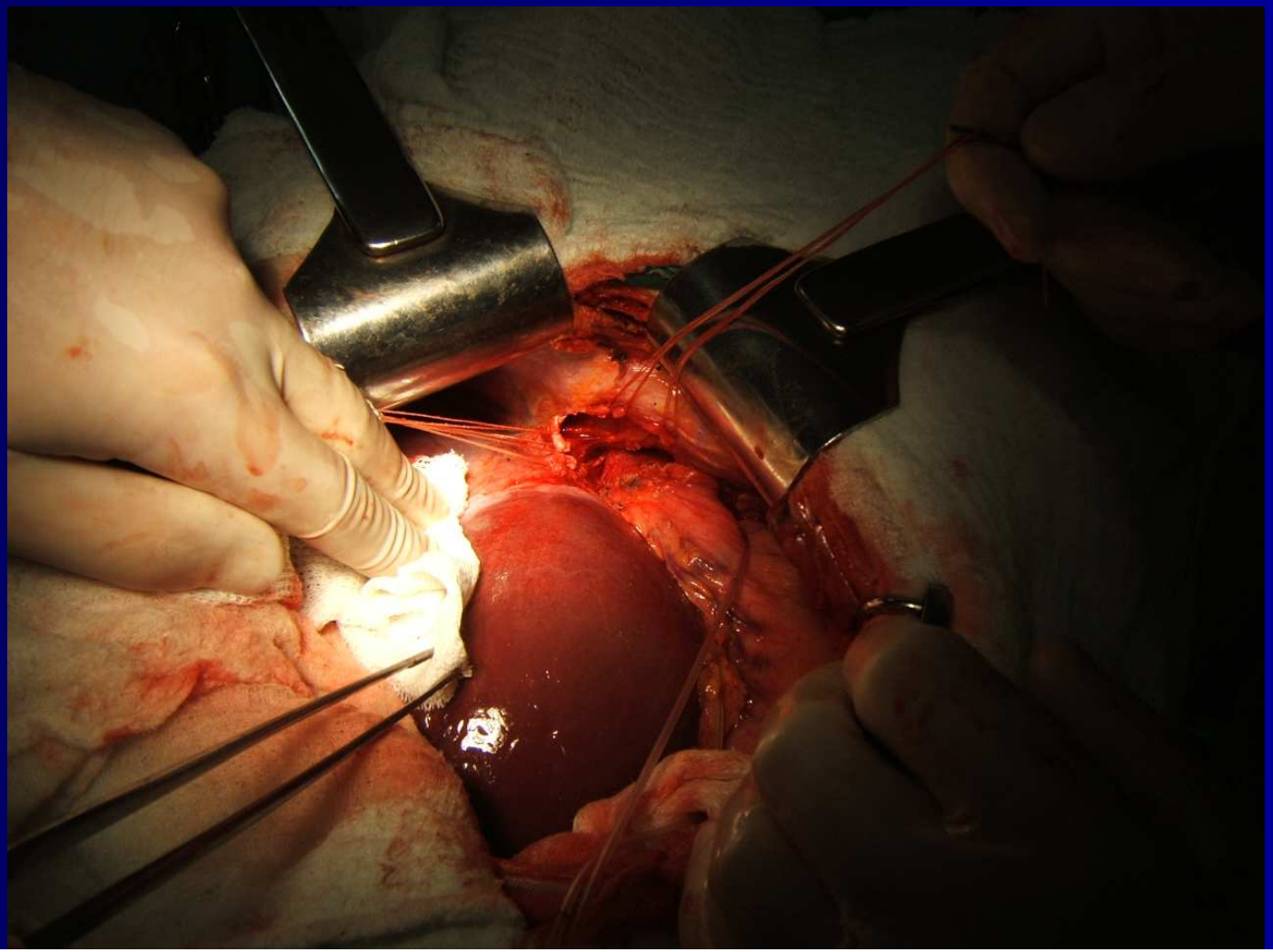

Maniobra de Kocher

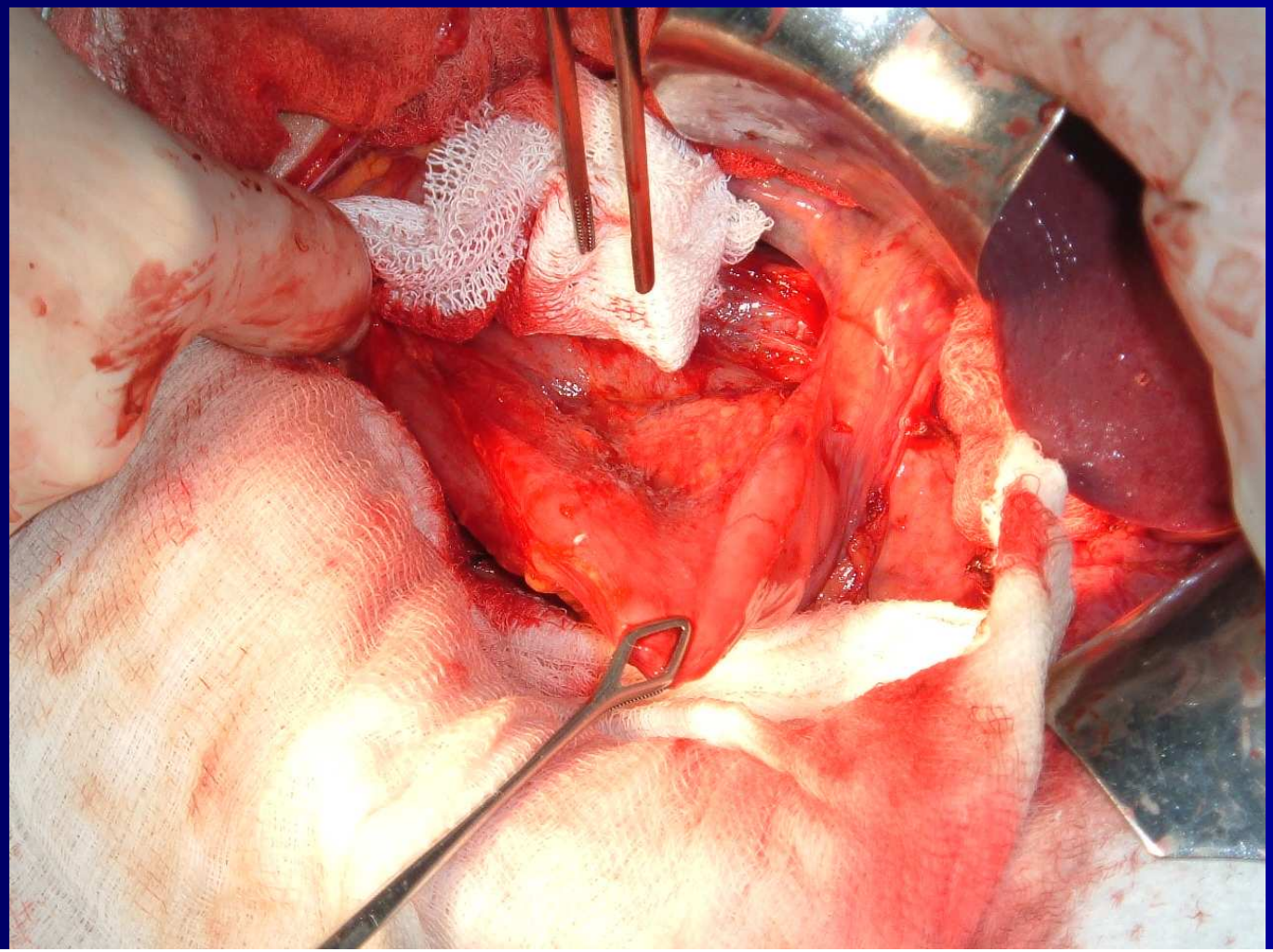

Piloroplastia a lo Heinecke Miculikz

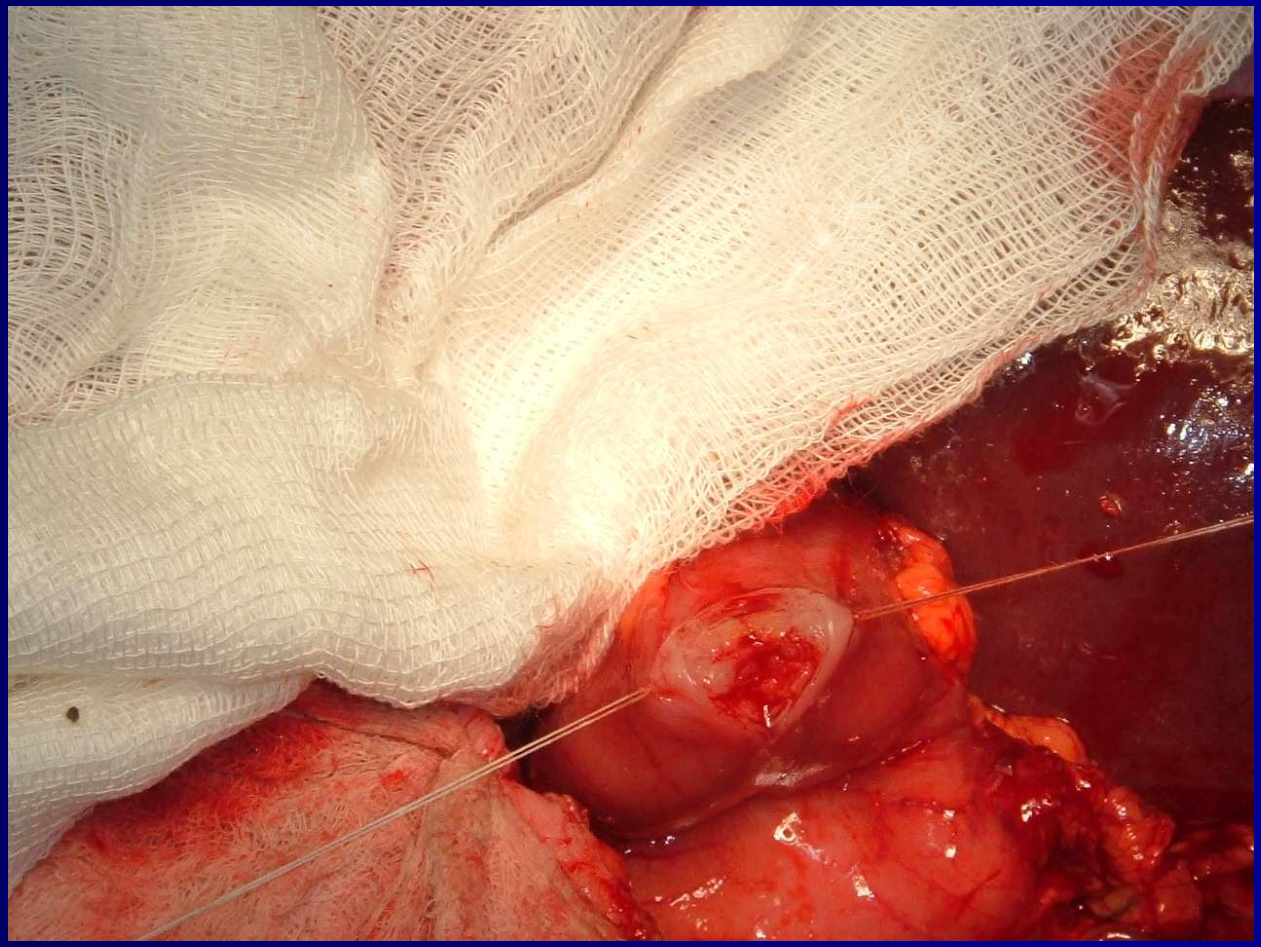

Confección del segundo plano del tubo gástrico

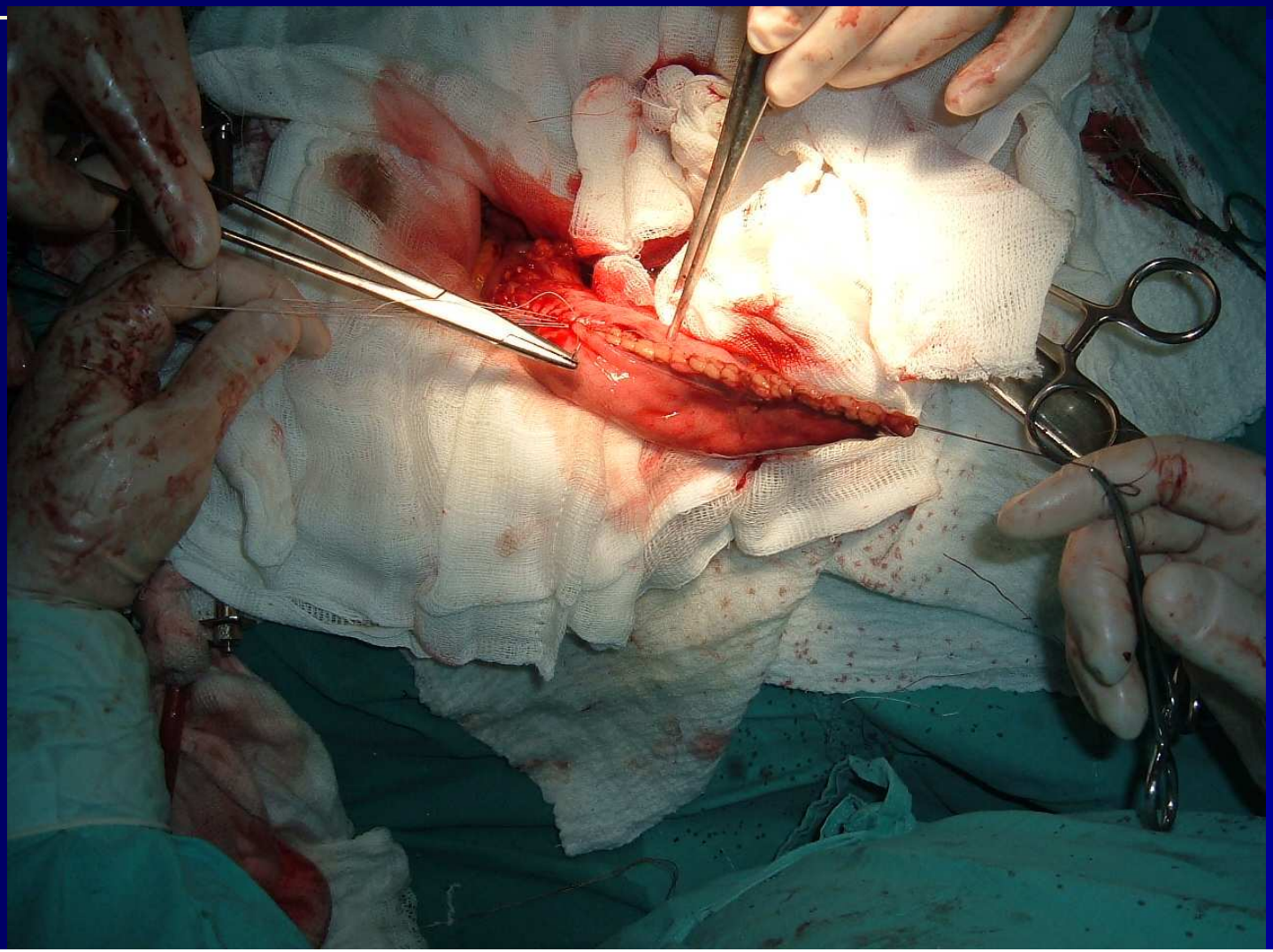

Incisión cervical pre-esternocleidomastoidea

Disección del esófago cervical

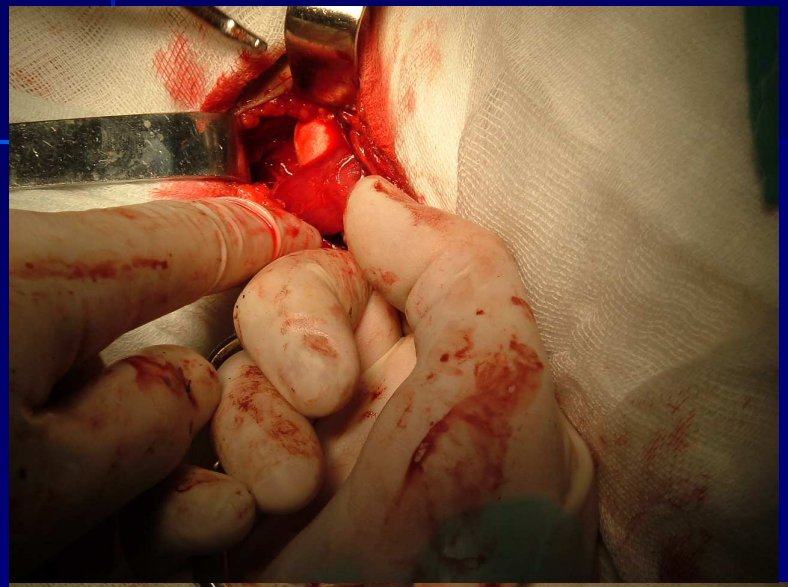

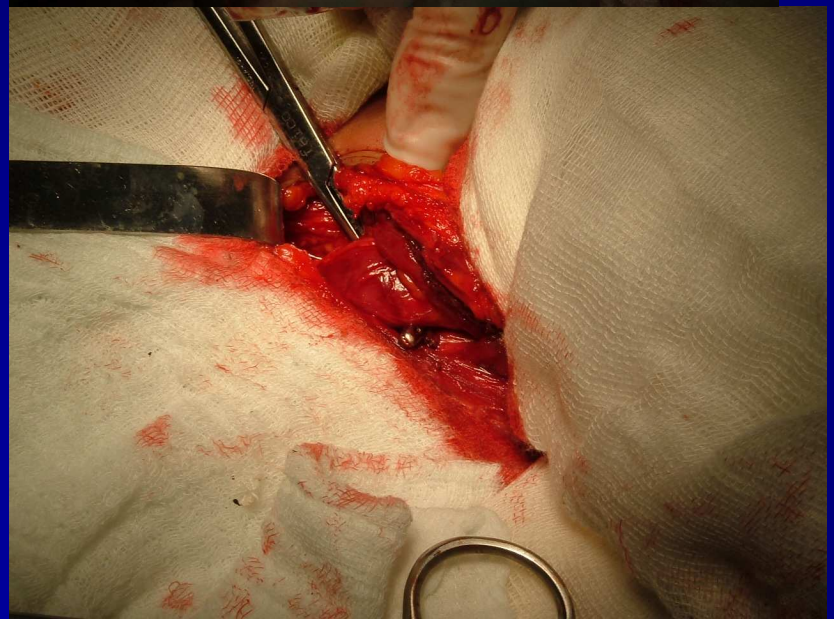

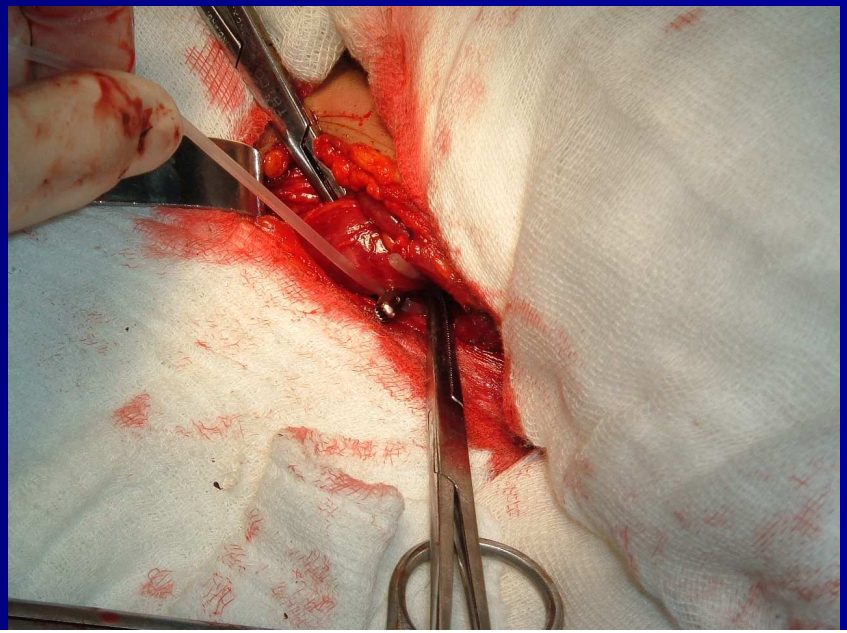

Anastomosis esófago-gástrica cervical

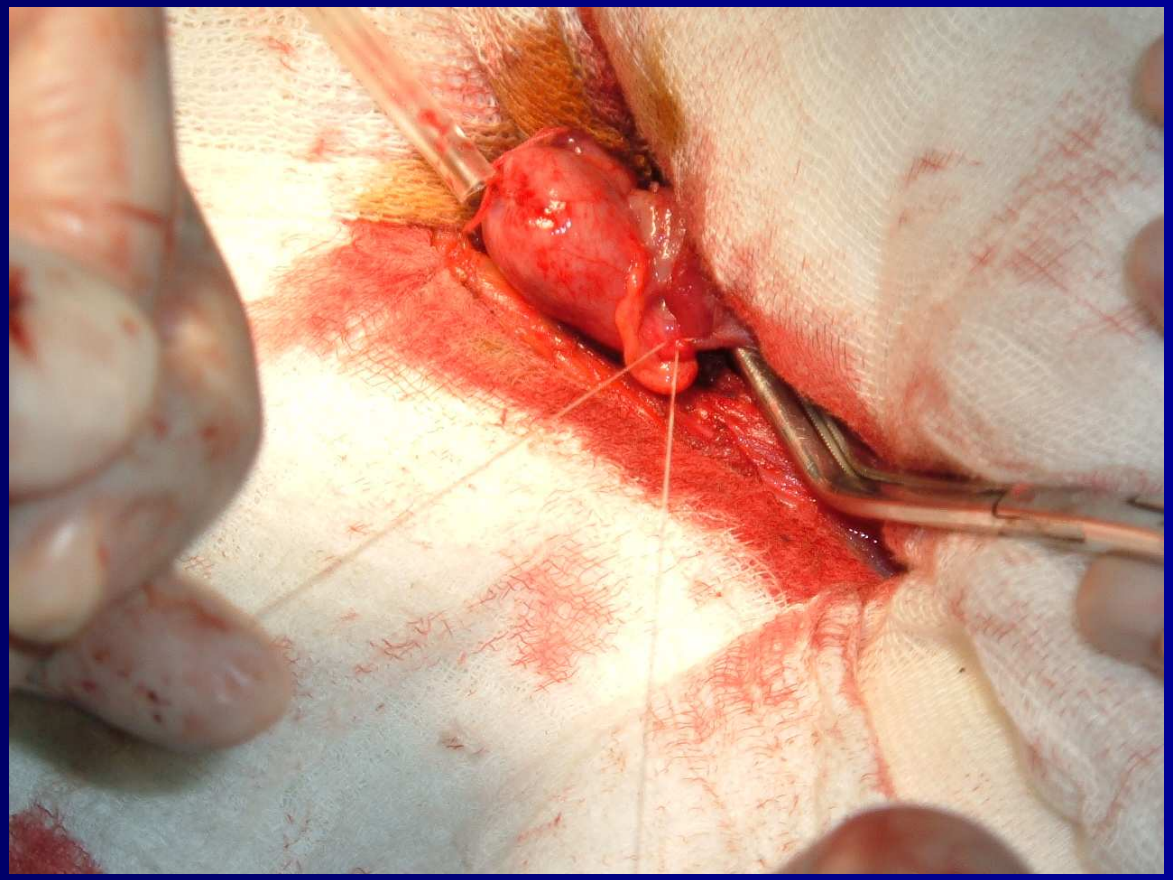

Pieza de esofagectomía

Pieza de esofagectomía, cáncer de 1/3 inferior, abierta

Carcinoma de tercio inferior

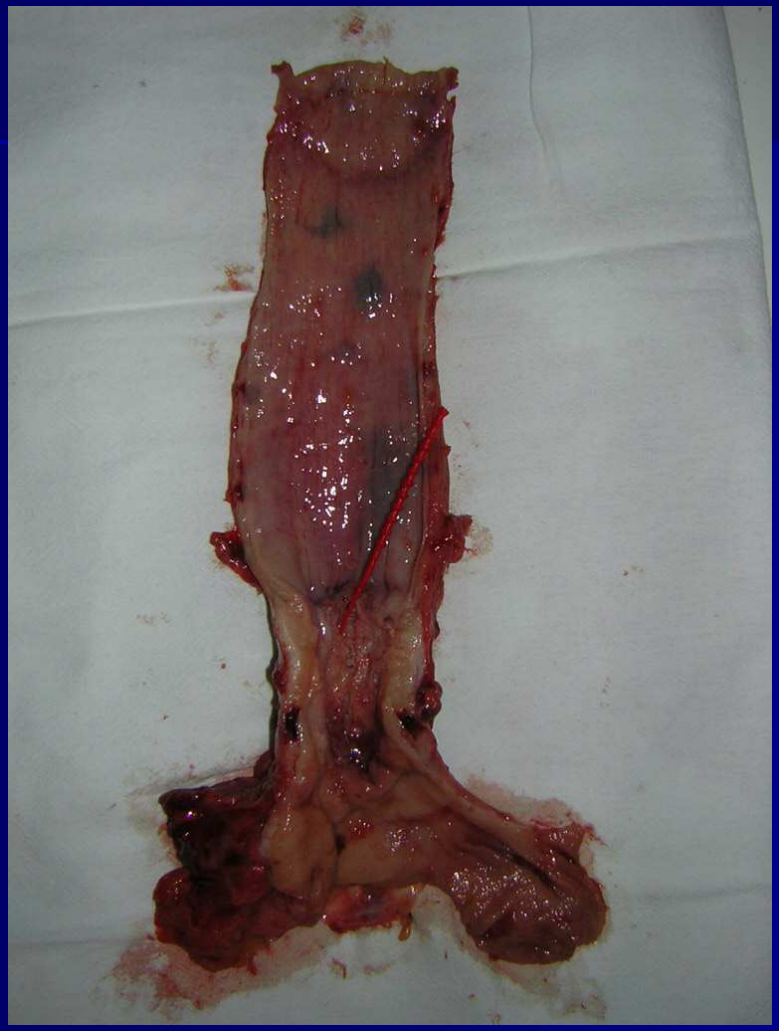

TERAPIAS PALIATIVAS

- **Colocación de tubos como el de Goñi Moreno**
- **Terapia con laser**
- **Radio y quimioterapia, que actualmente se asocian y se pueden hacer previas a la cirugía como neoadyuvancia**
- **Tecnicas de By Pass**
  - **Posthlewait**
  - **Gavriliu**
- **Gatrostomía**
- **Yeyunostomía**

Novedades para el tratamiento del cáncer esofágico temprano

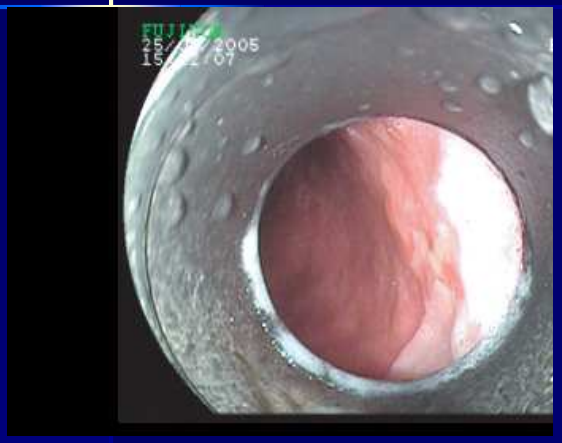

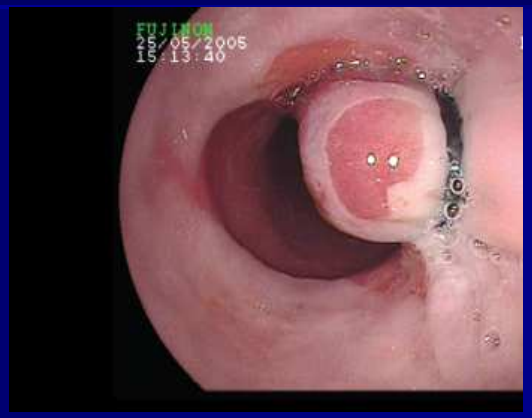

EMR para EEC

Novedades para el tratamiento del cáncer esofágico temprano

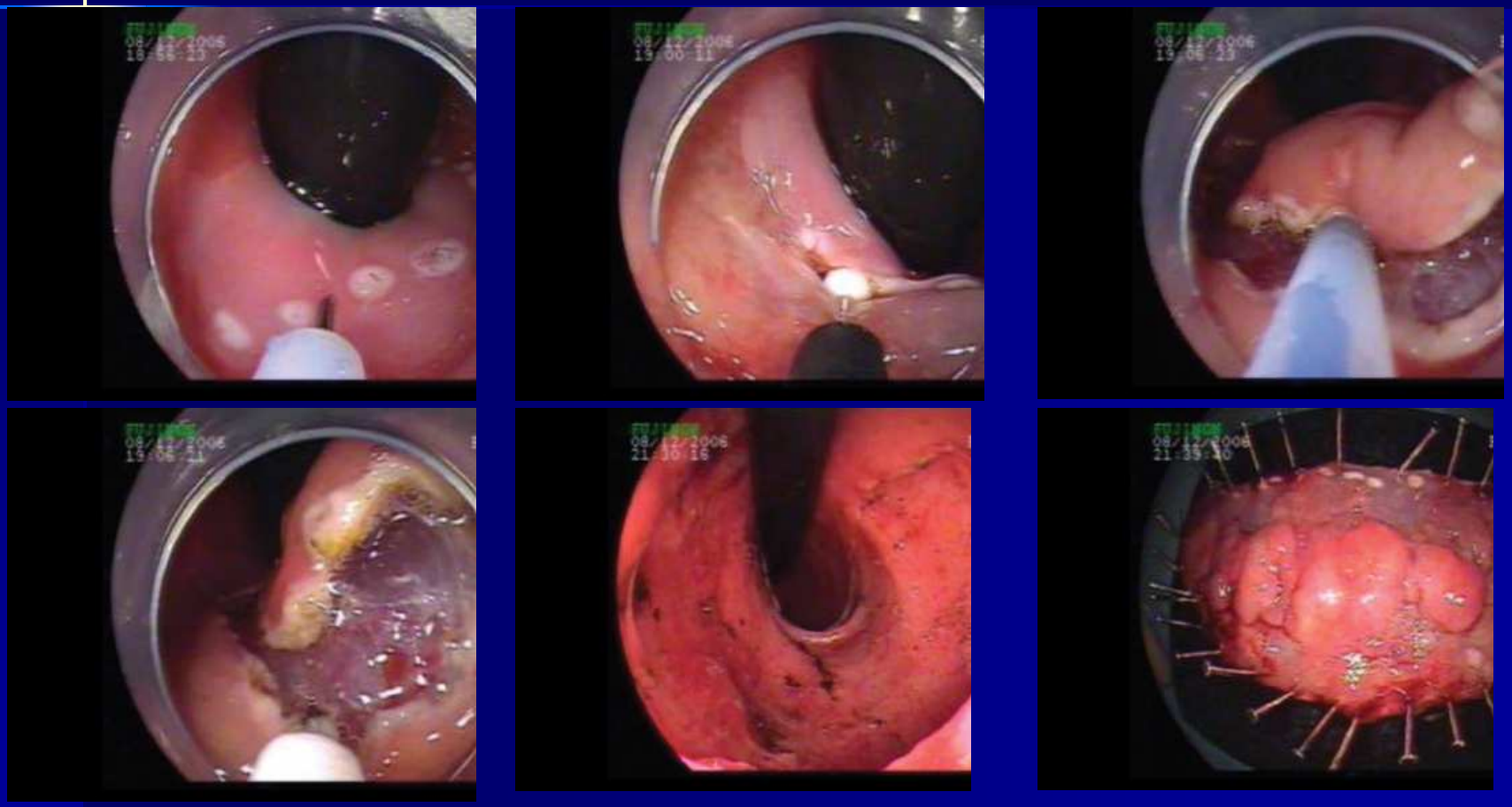

Endoscopic submucosal Dissection of Barrett´s Esophagus

Novedades para el tratamiento del cáncer esofágico temprano

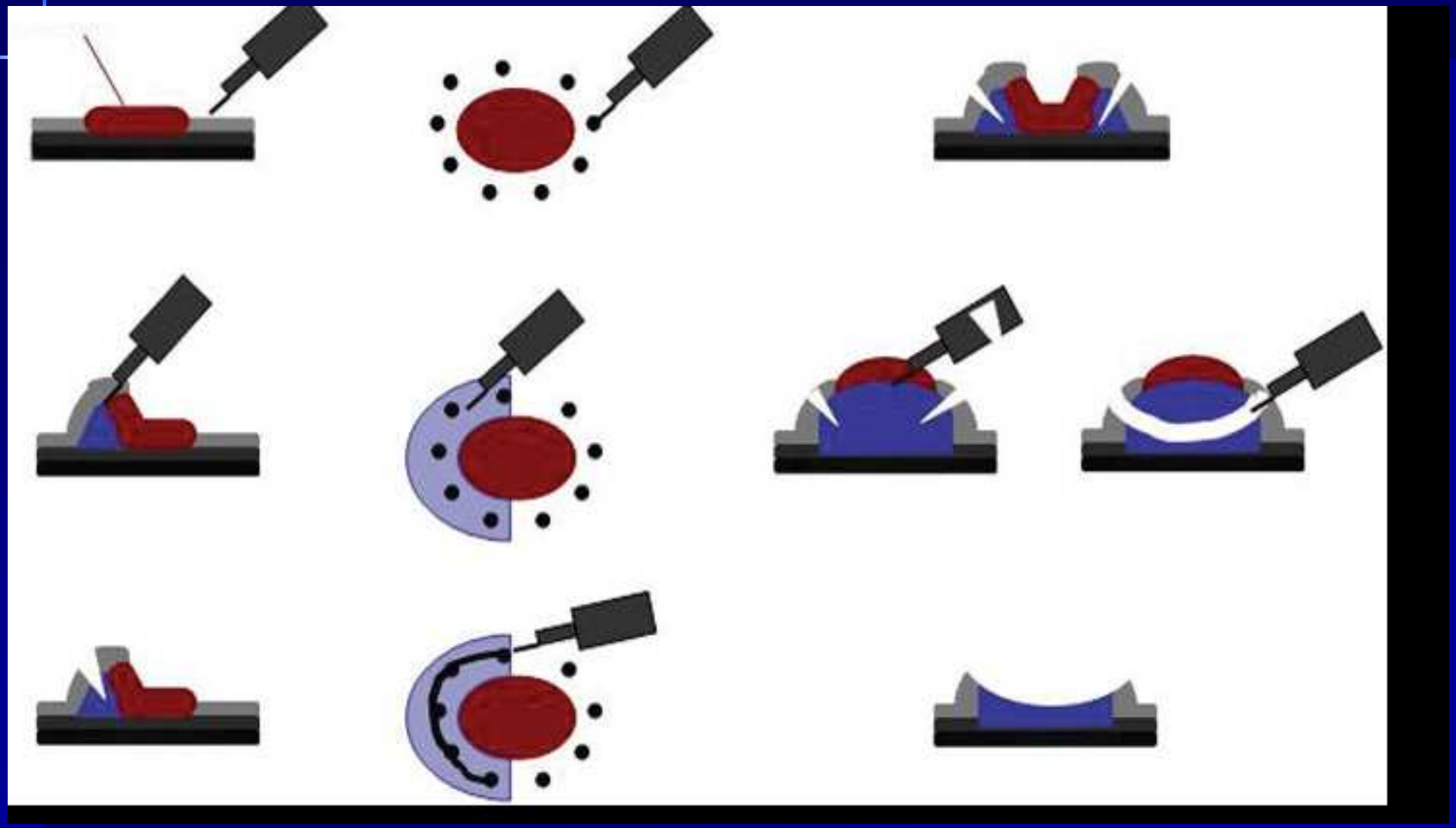

Endoscopic submucosal Dissection of Barrett´s Esophagus

Conclusiones

- **El carcinoma de esófago es una neoplasia que si se diagnostica en sus estadíos tempranos puede ser tratada con un importante margen de éxitos terapéuticos (Series de 95 % de sobrevida a 5 años)**
- **El estudio precoz de la disfagia es condicionante**
- **Prevenir con correcciones dietéticas y de los hábitos.**
- **Actualmente el screenig de población en zonas de alto riesgo, permite el tratamiento endoscópico de lesiones tempranas T_M y T_{SM}**

BIBLIOGRAFÍA

Casaretto, E., Bender, A., Bertarelli, G. Carcinoma de esófago en: Manual de Medicina (Gastroenterología). Amato. Avalos. Madoery. Muiño. Viale. Antinori Impresiones. Córdoba. Argentina Pag. 736-744. Año 2006

Bender A.L. Clases Dictadas en Cat. Cir. I. UHC nº 4 Hospital San Roque U.N.C. Córdoba. Argentina

Bibliografía

Bender A., Peralta E., Peralta A., Casaretto E. Carcinoma del tercio medio e inferior de esófago. Estudio entre dos tipos de abordajes quirúrgicos. Pren. Med. Argent. 92: 106-114. 2005

Bender A.L. www.eco.unc.edu.ar/docentes/bender Temas de Cirugía

Foscarini, J.M., Moreno, E., Asociación de Cirugía de Córdoba. 24º Congreso de Cirugía. Relato Oficial. " Magnitud de las resecciones oncológicas en el cáncer del tubo digestivo. Córdoba. 2004.

Olsen A.M., Payne W.S. El Esófago. Salvat Editores. Barcelona . España 1978.

Pech O, May A, Rabenstein T, Ell Ch. Endoscopic Resection of Early Oesophageal Cancer. Gut 2007;56:1625–1634.

Sabiston D.C., Kim Lyerly H. Tratado de Patología Quirúrgica. XV Edición Mc Graw Hill interamericana Editores México 1999

Schwartz S.I. Shires G.T. Spencer F.C. Principios de Cirugía 5ª Edición. Interamericana . Mc Graw – Hill Traducida de la 5ª edición en inglés 1989 Impreso 1991 en México D.F

Smithers, B.M., Gotley D.C., Martin I., Thomas J.M., Comparison of the Outcomes Between Open and Minimally Invasive Esophagectomy Annals of Surgery. Volume 245, Number 2, 2007.

Urba S. Esophageal cancer: preoperative or definitive chemoradiation. Annals of Oncology 15 (Supplement 4): iv93–iv96, 2004.doi:10.1093/annonc/mdh910 q 2004

Zuidema G. Shackelford. Cirugía del Aparato Digestivo. Tomo I. 3ª Edición. Editorial Médica Panamericana. Bs. As. Argentina. 1996