

HERNIAS POCO FRECUENTES

Dr Ricardo D'Andrea
Cátedra de Cirugía I U.H.C. Nº 4
Fac. C. Med. U.N.C.

HERNIA OBTURATRIZ

- LIMITES Arriba rama horizontal del pubis

Abajo cinta subpubiana, la membrana obturatriz, y borde sup. músculos obturadores.

Adelante: musc. pectíneo.

Contenido: vasos obturatrices
nervio obturador

DIAGNOSTICO

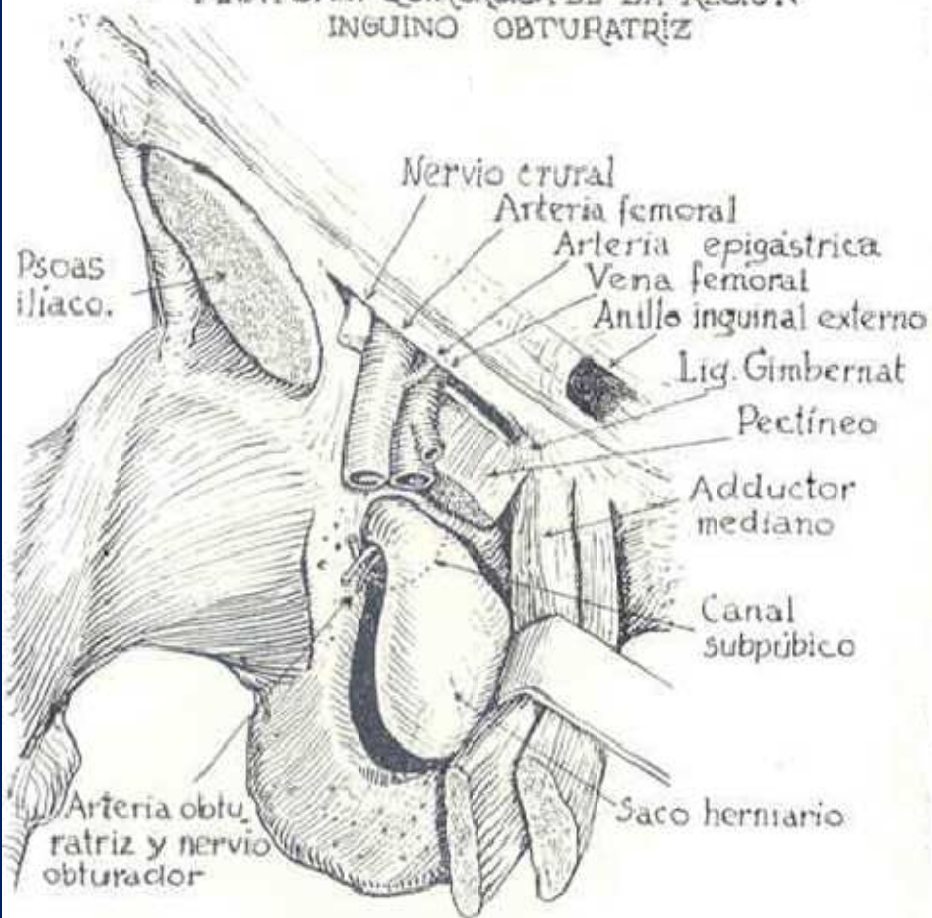
- Tacto rectal y vaginal
- Clínica. Signo de Romberg
- T.A.C

TRATAMIENTO

- VIAS Combinada crural y abdominal

Vía de Henry

ANATOMÍA QUIRÚRGICA DE LA REGIÓN
INGUINO OBTURATRIZ

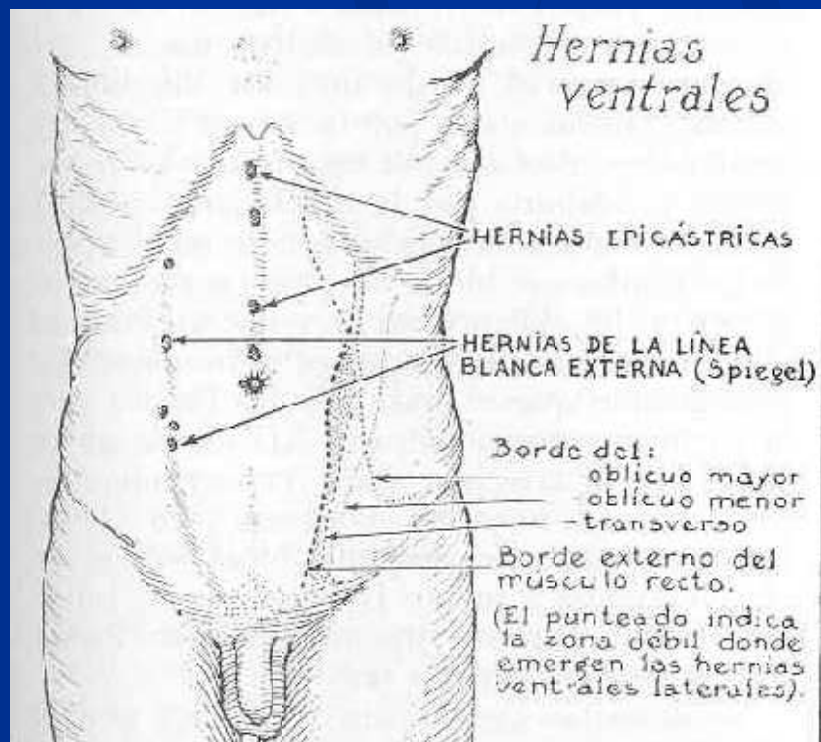


HERNIAS DE LA LINEA BLANCA

Sitio de emergencia, fusión de la aponeurosis de los musc. anchos.

Clínica. Tumor dolor.

Tratamiento. Cierre anatómico



HERNIAS DE LA LINEA BLANCA EXTERNA DE SPIEGEL

Anatomía. Recuerdo anatómico vaina del recto. Arcada de Douglas.

Clínica. Dolor y tumor

Cirugía. Procedimiento anatómico.

HERNIAS LUMBARES

ANATOMIA

TRIANGULO DE PETIT.

Adelante oblicuo mayor, atrás dorsal ancho, por debajo cresta ilíaca.

CUADRILATERO DE GRINFELT

Arriba y adelante 12^o costilla

Arriba y atrás, serrato menor post. e inferior.

Adelante oblicuo menor

Atrás, músculos lumbares

Hernias lumbares

Dorsal ancho
Serrato menor
posterior e inferior.

HERNIA LUMBAR SUPERIOR
a través del cuadrilá-
tero de Grynfelt:

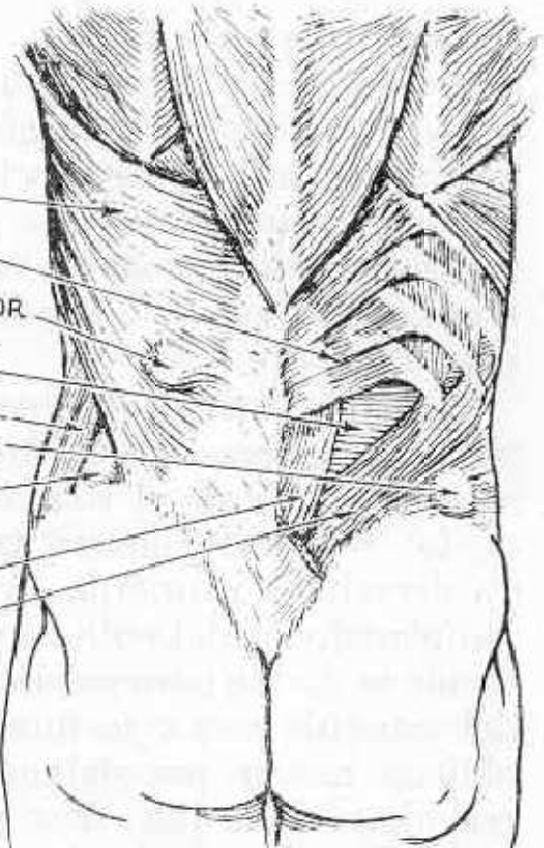
Oblicuo mayor

HERNIA LUMBAR INFERIOR
saliendo por el trián-
gulo de Petit.

Cuadrado lumbar

Oblicuo menor

(En el lado derecho
fueron quitados
los músculos dorsal
ancho y oblicuo
mayor).



HERNIAS ISQUIATICAS O GLUTEAS

Sitio de emergencia. Escotadura ciática

Acompañan al nervio ciática

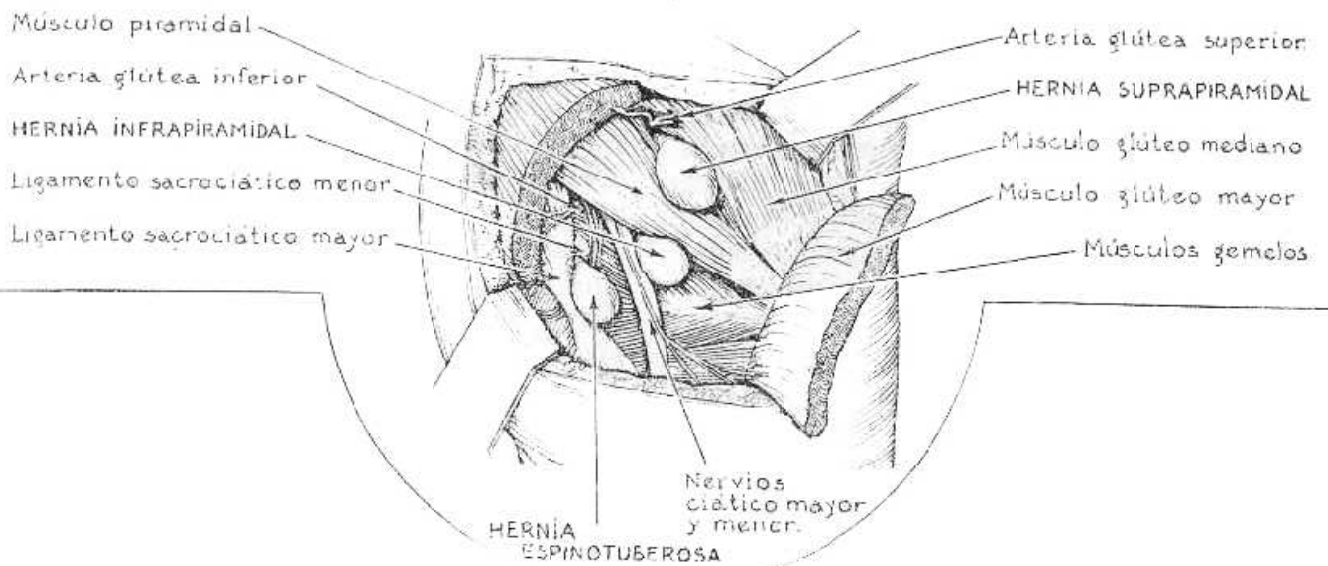
Hernias. Suprapiramidal

Infrapiramidal

Espinotuberosa

Abordaje. Por fuera del glúteo mayor.

Hernias isquiáticas



HERNIAS PERINEALES

SITIO DE EMERGENCIA

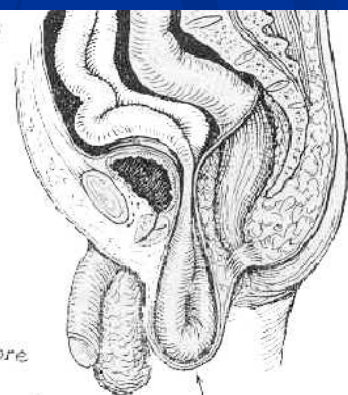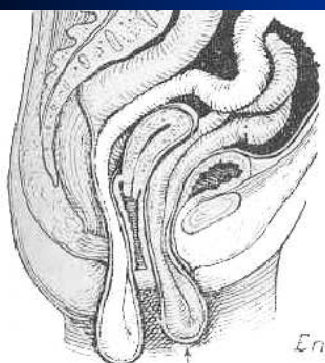
Fondo de saco de Douglas o a través del saco vesicouterino.

ABORDAJE. Vía perineal o combinada

Hernias perineales

En la mujer

En el hombre



HERNIA PECTOUTERINA
HERNIA VESICOUTERINA

HERNIA RETROVESICAL (rectovesical)

HERNIA PERINEAL ANTERIOR (labial posterior)

HERNIA PERINEAL POSTERIOR (isquioanal)

HERNIA ISQUIORRECTAL

